

# FORTBILDUNG

Systemische Mastozytose:

## Klassifikation nach WHO 2016 und neuere Entwicklungen zur Diagnostik und Therapie

Die systemischen Mastozytosen umfassen eine ebenso seltene wie heterogene Gruppe von Erkrankungen, bei denen ein Gendefekt der hämatologischen Stammzelle zur Akkumulation von Mastzellen in verschiedenen Geweben führt. Der folgende Artikel fokussiert auf die aktuelle WHO Klassifikation von 2016 und diskutiert ausgewählte Aspekte der molekularen Diagnostik und aktuelle Entwicklungen der Therapie. Für einen umfassenderen Überblick über das gleichermassen komplexe wie spannende Thema sei der interessierte Leser auf aktuelle Übersichtsarbeiten (1–5) und (inter)nationale Konsensus-Empfehlungen (6–7) verwiesen.

La mastocytose systémique implique un groupe de maladies rares et hétérogènes dans lesquelles un défaut génétique de la cellule souche hématologique conduit à l'accumulation de mastocytes dans divers tissus. L'article suivant se concentre sur la classification actuelle de l'OMS en 2016 et discute de certains aspects du diagnostic moléculaire et des développements thérapeutiques actuels. Pour un aperçu plus complet de ce sujet tout aussi complexe et passionnant, le lecteur est invité à se reporter aux revues récentes (1–5) et aux recommandations de consensus (inter) nationales (6–7).



Dr. med. Tobias Silzle  
St. Gallen


sion oder Überaktivität und umfassen neben abnormer Morphologie ein atypisches Oberflächenmarkerprofil, den Nachweis einer aktivierenden Mutation im Exon 816 der Rezeptortyrosinkinase KIT (üblicherweise D816V) und eine erhöhte Serumtryptase (>20 ng/ml). Die Diagnose kann gestellt werden, wenn das Hauptkriterium und ein Nebenkriterium oder bei negativem Hauptkriterium alle drei Nebenkriterien erfüllt werden. Letzteres scheint immerhin bei mehr als einem Drittel der Patienten der Fall zu sein (10).

Je nach klinischem Bild, Ausprägung der Mastzellvermehrung und weiteren hämatologischen Befunden wird die systemische Mastozytose wie bisher eingeteilt in die indolente systemische Mastozytose (ISM), die aggressive systemische Mastozytose (ASM), die systemische Mastozytose mit assoziierter hämatologischer Neopla-

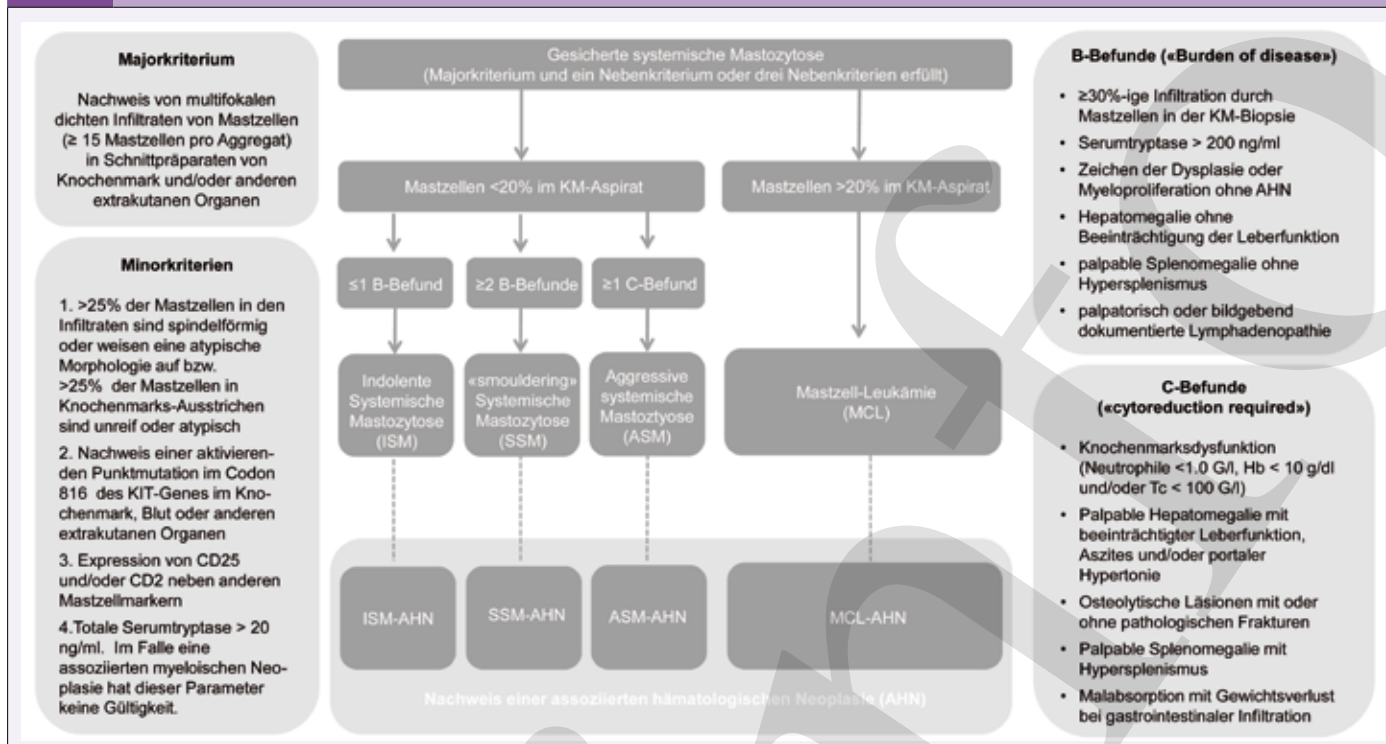
### Klassifikation der systemischen Mastozytose nach WHO2016

Wurden die Mastozytosen bisher als Subgruppe der myeloproliferativen Neoplasien geführt, so sind sie nun eine eigenständige Gruppe der myeloischen Neoplasien. Die vielgestaltigen, oft schwer fassbaren Symptome machen sie zu einem klinischen Chämaleon. Je uncharakteristischer die Symptome, desto später erfolgt oft die Diagnose. Daher ist es essentiell, bei suspekten Symptomen an diese seltene Differentialdiagnose zu denken (siehe Abbildung 1).

Die seit längerem (8) gebräuchlichen diagnostischen Kriterien (Abb. 2) sind in der aktuellen WHO Klassifikation (9) unverändert geblieben. Hauptkriterium ist eine multifokale Akkumulation von clusterbildenden und atypischen Mastzellen im Knochenmark oder anderen extrakutanen Organen. Die Minor-Kriterien belegen die neoplastische Natur der Mastzellen bzw. deren Expan-

ABB. 1 Befund- und Symptomspektrum der systemischen Mastozytose (adaptiert nach (7))			
Urticaria pigmentosa	Nesselfieber	Fatigue	Stimmungsschwankungen, Konzentrationsschwäche
Flush-Symptomatik			Gewichtsverlust
Juckreiz			Übelkeit, Erbrechen
Allergische Reaktionen / Anaphylaxie			Nahrungsmittel-unverträglichkeiten
Anämie, Thrombopenie, Neutropenie			Malnutrition
Erhöhte Serumtryptase			Abdominelle Schmerzen, Durchfall, Reflux
Aszites, Leberfunktionsstörung, portale Hypertonie		Splenomegalie	Osteoporose Osteolysen

**ABB. 2** Diagnostische Kriterien der systemischen Mastozytose und ihrer Unterformen (adaptiert nach (21) und (29))



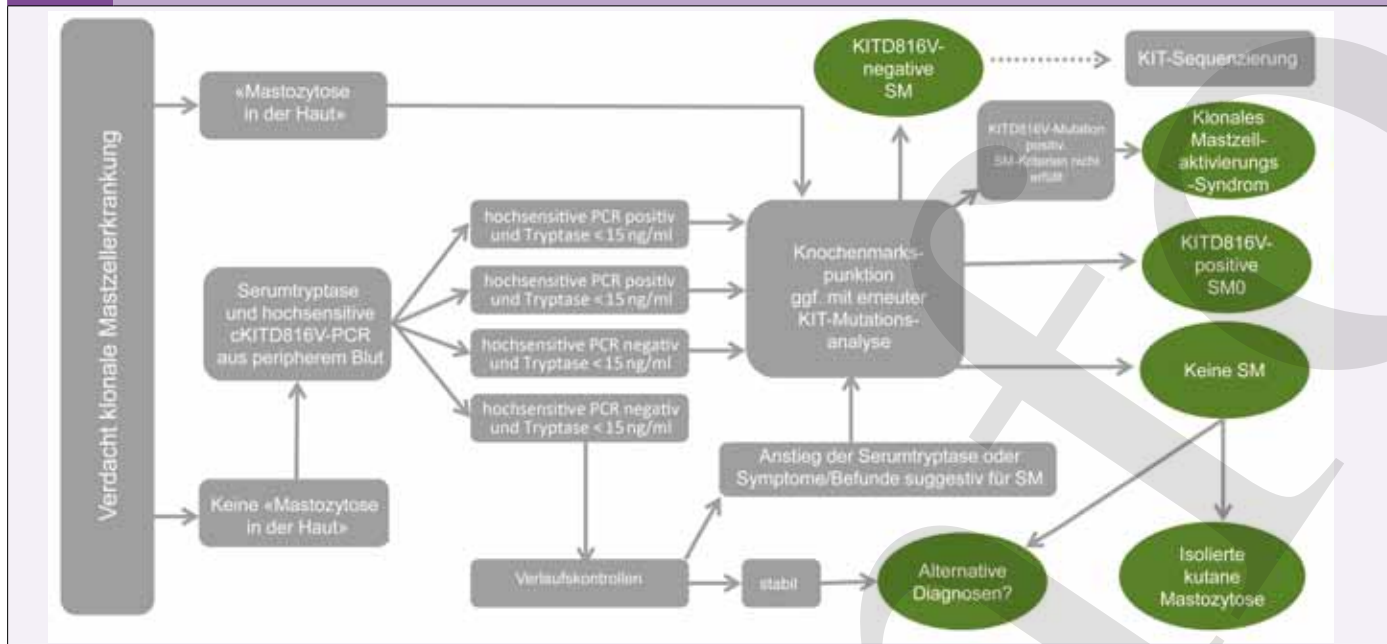
sie (SM-AHN, bisanhin «systemische Mastozytose mit assoziierter hämatologischer Nicht-Mastzellerkrankung» SM-AHNMD) und die Mastzell-Leukämie (MCL) (Tab. 1 und Abb. 2) Zwei neue Entitäten sind hinzugekommen: die isolierte Knochenmarksmastozytose (BMM) und die «smouldering» systemische Mastozytose (SSM). Bei der BMM (11) besteht oft eine Anamnese von anaphylaktischen Episoden oder eine ätiologisch unklare Osteoporose. Kutane Läsionen fehlen typischerweise und die Serumtryptase

ist nicht oder nur leicht erhöht. Im Knochenmark finden sich oft nur kleine Cluster von Mastzellen bei auch gut differenzierter Morphologie. Diese Form findet sich auch häufig im Rahmen der Abklärung schwerer Episoden von Hymenopteren-Allergie (12). Die «smouldering» systemische Mastozytose (SSM) zeichnet sich durch einen höheren Grad der Mastzellinfiltration in nicht-kutanen Organen aus sowie durch eine Expansion des neoplastischen Klons auf andere Kompartimente der Hämatopoese. Das Risiko für einen

**TAB. 1** Klassifikation der systemischen Mastozytosen nach WHO 2016

<b>Indolente systemische Mastozytose</b>	Allgemeine Kriterien für eine systemische Mastozytose erfüllt Hautläsionen nahezu immer vorhanden Kein Hinweis für eine assoziierte hämatologische Neoplasie Geringe Mastzell-Last (maximal ein B-Finding)
<b>(Isolierte) Knochenmarksmastozytose</b>	Wie bei der indolenten systemische Mastozytose, aber ohne Hautläsionen Klinisch oft Hymenopteren-Allergie oder unklare Osteoporose
<b>«Smouldering» systemische Mastozytose</b>	Allgemeine Kriterien für eine systemische Mastozytose erfüllt ≥2 B*-Befunde, keine C*-Befunde Kein Hinweis für eine assoziierte hämatologische Neoplasie Hohe Mastzell-Last Kriterien der Mastzell-Leukämie nicht erfüllt
<b>Systemische Mastozytose mit assoziierter hämatologischer Neoplasie</b>	Allgemeine Kriterien für eine systemische Mastozytose erfüllt Kriterien für eine assoziierte hämatologische Neoplasie erfüllt (z.B: myelodysplastisches Syndrom, myeloproliferative Neoplasie, akute myeloische Leukämie, Lymphom oder andere hämatologische Neoplasie klassifiziert als eigene Entität nach WHO)
<b>Aggressive systemische Mastozytose</b>	Allgemeine Kriterien für eine systemische Mastozytose erfüllt ≥1C*-Befund Kriterien der Mastzell-Leukämie nicht erfüllt Hautläsionen meistens fehlend 5–19% Mastzellen: aggressive systemische Mastozytose in Transformation
<b>Mastzell-Leukämie</b>	Hautläsionen meistens fehlend Allgemeine Kriterien für eine systemische Mastozytose erfüllt Die Knochenmarksbiopsie zeigt eine diffuse (üblicherweise dichte) Infiltration durch atypische, unreife Mastzellen Mehr als 20% Mastzellen im Knochenmarksaspirat In klassischen Fällen machen Mastzellen ≥10% aller Leukozyten im peripheren Blut aus, die aleukämische Variante (in der die Mastzellen <10% ausmachen) ist jedoch häufiger Bei Fehlen von C-Befunden: chronische Mastzell-Leukämie

**ABB. 3** Algorithmus zur Abklärung bei V.a. klonale Mastzellerkrankung (adaptiert nach 16)



**TAB. 2** Optionen der Systemtherapie bei systemischer Mastozytose (aus (5))

Mastozytoseform	Empfohlene Erstlinientherapie	Neue Behandlungsoptionen
Indolente systemische Mastozytose	Keine Zytoreduktive Behandlung indiziert	
Smouldering systemische Mastozytose	Keine oder selten Cladribin <sup>1)</sup>	Midostaurin in ausgewählten Fällen <sup>2)</sup>
ISM-AHN	AHN-Therapie ± HSZT	AHN-Therapie + Midostaurin ± HSZT
ASM-AHN	AHN-Therapie ± HSZT	AHN-Therapie + Midostaurin ± HSZT
ASM, langsam progredient	IFN-α, Cladribin	Midostaurin ± HSZT
ASM schnell progredient	Cladribin, Kombinationschemotherapie, HSZT	Midostaurin + Kombinationschemotherapie + HSZT
ASM-t	Cladribin, Kombinationschemotherapie, HSZT	Midostaurin + Kombinationschemotherapie + HSZT
Mastzelleukämie	Kombinationschemotherapie, HSZT	Kombinationschemotherapie + Midostaurin + HSZT
Chronische Mastzell-Leukämie	Cladribin, (Kombinations)chemotherapie	(Kombinations)chemotherapie + Midostaurin ± HSZT
ASM/MCL mit Imatinib-sensitivem target <sup>3)</sup>	Imatinib	Midostaurin, Masatinib

<sup>1)</sup> Cladribine kann in Einzelfällen indiziert sein für die kleine Gruppe von Patienten SSM mit lebensbedrohlichen und anderweitig nicht beherrschbarer Anaphylaxie-Episoden  
<sup>2)</sup> FDA-zugelassen nur für ASM, SM-AHN und MCL  
<sup>3)</sup> Imatinib-sensitive Targets umfassen KIT-Wildtyp, seltene KIT-Mutationen sowie PDGFRA/B Anomalien

Übergang in eine aggressive Form der systemischen Mastozytose ist erhöht, auch wenn der Verlauf über Jahre stabil sein kann.

Die Abgrenzung zwischen ISM und SSM erfolgt über als «B-Befunde» (B für «burden of disease») definierte Kriterien, diejenige zwischen SSM und ASM über «C-Befunde» (C für «cytoreduction-required»), siehe Abbildung 2).

Bei der Klassifikation der ASM wird neu das Ausmass der KM-Infiltration berücksichtigt: Patienten mit >5% Mastzellen im Knochenmarksaspirat zeigen häufig eine rasche Progression in eine Mastzell-Leukämie und werden als «aggressive systemische Mastozytose in Transformation» (SAM-t) klassifiziert (13). Die Mastzell-Leukämie (MCL) ist definiert durch einen Mastzellgehalt im KM-Aspirat von >20%. Sie wird unterteilt in die klassische MCL (Mastzellen ≥10% aller Leukozyten) und die häufigere aleukämische Variante (Mastzellen <10% aller Leukozyten). Die meisten Patienten weisen bei Diagnosestellung einen oder mehrere C-Befund(e) auf. Fehlen diese, so spricht man von der chronischen MCL, die eine etwas bessere Prognose aufweist (13).

Nach wie vor bleibt die WHO-Klassifikation das wichtigste Instrument zur prognostischen Einschätzung und Therapieplanung.

Haben Patienten mit indolenter systemischer Mastozytose eine weitgehend normale Lebenserwartung, so ist die Prognose der fortgeschrittenen Formen deutlich schlechter, mit einem medianen Überleben von 41 Monaten für die ASM, 24 Monaten für die SM-AHN und zwei Monaten für die MCL (14).

### KIT-Mutationsanalyse und weitere molekulare Erkenntnisse

Die onkogene KIT Mutation D816V ist in ca. 80% aller Fälle nachweisbar. Sie gilt als schwache Driver-Mutation, die eher die Mastzell-Differenzierung und Reifung als deren Proliferation fördert (15). Für ihren Nachweis sind verschiedene PCR-Verfahren etabliert, die sich vor allem in ihrer Sensitivität unterscheiden. Einer Consensus-Empfehlung des European Competence Networks on Mastocytosis (ECNM) aus dem Jahr 2015 (16) zur Folge haben alle PCR-basierten Verfahren eine für die klinische Routine ausreichende Sensitivität, wenn Knochenmark untersucht wird. Zunehmend etabliert ist die Suche nach einer KIT-D816V-Mutation aus dem peripheren Blut, insbesondere als Screening-Test bei suspekter Anamnese, negativem Hautbefund und normaler oder nur leicht erhöhter Serumtryptase

(Abb. 3), also einer Patientengruppe, die sonst leicht verpasst werden kann. Ansonsten steht weiterhin die Knochenmarksanalytik im Zentrum der diagnostischen Aufarbeitung (16, 17).

Lässt sich bei negativer KIT-D816V-Mutationsanalyse die Diagnose einer ISM anhand anderer Kriterien stellen, so kann in der klinischen Routine auf weitere molekularbiologische Abklärungen (wie etwa Analyse an mittels Zellsortierung oder Mikrodissektion angereicherter Mastzellen, Einsatz einer hochsensitiven PCR, Sequenzierung des KIT-Gens) verzichtet werden, da sich keine therapeutischen Konsequenzen daraus ergeben.

Bei Patienten mit ASM oder MCL stellt ein negatives KIT-D816V Screening-Resultat dagegen eine diagnostische Herausforderung dar. Hier ist der Nachweis von anderen KIT-Mutationen oder die Dokumentation eines KIT-Wildtyps klinisch hoch relevant, da diese (wenigen) Patienten auf eine Therapie mit Imatinib ansprechen können. Die KIT-D816V-Mutation geht dagegen regelhaft mit einer Imatinib-Resistenz einher. Deshalb sollte ein negatives Testresultat bestätigt werden, präferentiell in einem Referenzlabor, um keine therapeutischen Optionen zu verpassen. Bei negativer hochsensitiver PCR ist eine gezielte Suche nach anderen Mutationen mittels Sequenzierung des Codon 816 oder auch des gesamten KIT-Gens zu erwägen (16). Bei Patienten mit fortgeschrittener systemischer Mastozytose (insbesondere SM-AHN und MCL) wurden in den letzten Jahren verschieden zusätzliche Mutationen identifiziert. Es sind Gene betroffen, die im Zuge der Expansion tumorgenomischer Daten der letzten Jahre bei vielen anderen myeloischen Neoplasien als mutiert gefunden wurden, z. B. TET2, SRSF2, ASXL1, CBL, RUNX1, NRAS und KRAS (Überblick bei 15). Ein auf klinischen und molekularen Befunden basierendes Prognoseystem wurde kürzlich publiziert, hier erwies sich in der multivariaten Analyse neben Alter, Anämie, Transfusionsabhängigkeit, Thrombopenie und erniedrigtem Serumalbumin nur eine ASXL1-Mutation als prognostisch relevant (18).

### Neuere Therapieoptionen für die aggressive systemische Mastozytose

Steht bei der ISM die Kontrolle der Mediator-assoziierten Symptome und die Prophylaxe schwerer anaphylaktischer Episoden im Vordergrund (Überblick bei (19) und (20)), so ist bei den aggressiveren Formen eine zytoreduktive Therapie indiziert. Ein akzeptierter Standard existiert nicht, aufgrund der Seltenheit der Erkrankung fassen die Therapieempfehlungen (Tab. 2) im Wesentlichen auf Expertenmeinungen, retrospektiven Fallserien und wenigen Phase-II-Studien. Für die Therapieplanung müssen neben Alter und Komorbiditäten das molekulare Profil der Erkrankung, Ausmass und Art der Organbeteiligung sowie der Verlauf mit einbezogen werden (2–5).

Zur Zytoreduktion werden bei ASM und langsamer Krankheitsprogression bisher Interferon (IFN)- $\alpha$  und das Purinanalogon Cladribin (2-CDA) eingesetzt. IFN- $\alpha$  ist insbesondere bei fehlender Multisystembeteiligung effektiv, wohingegen bei Multisystembeteiligung bevorzugt 2-CDA eingesetzt wird. Bei rascher Krankheitsprogression und/oder Resistenz auf 2-CDA kommen Chemotherapieprotokolle zum Einsatz, wie sie zur Induktionstherapie bei der akuten myeloischen Leukämie verwendet werden. Die meisten Patienten entwickeln nach initialem Ansprechen jedoch eine resistente Erkrankung. Bei jüngeren Patienten soll daher gemäss neuen Internationalen Consensus-Empfehlungen je nach Therapieverlauf eine allogene Stammzelltransplantation erwogen werden (21).

Die vielversprechendste Neuentwicklung für die Therapie der fortgeschrittenen Mastozytoseformen stellt der Tyrosinkinasehemmer Midostaurin (PKC412) dar, der sowohl den Wildtyp als auch ver-

schiedene mutierte Formen von KIT hemmt und zudem die IgE-vermittelte Histaminfreisetzung blockiert (Überblick bei (22) und (23)). Daten einer internationalen Phase-II-Multizenter-Studie (24, 25) zeigen Ansprechraten von 75% bei der ASM, 58% bei der SM-AHN und 50% bei der MCL. Midostaurin führt nicht nur zu einem Rückgang der Mediatorassoziierten Symptome, sondern auch zur Verbesserung der Organfunktionen (24) Gegenüber historischen Kontrollen scheint es die Lebenserwartung zu verlängern (26). Es ist seit Frühjahr 2017 von der FDA-zugelassen für die Behandlung der aggressiven Mastozytoseformen (ASM, SM-AHN und MCL). Jedoch muss berücksichtigt werden, dass auch Midostaurin die Erkrankung in der Regel nicht eradizieren kann. Daher werden derzeit Kombinationsstrategien untersucht: entweder im Kontext der allogenen Stammzelltransplantation zum Debulking vor und/oder als Maintenanancetherapie nach Transplantation sowie die Kombination mit konventionellen Zytostatika, insbesondere 2-CDA (5, 23).

Einen weiteren neuen therapeutischen Ansatz bietet die in den letzten Jahren beschriebene Expression von CD30 in neoplastischen Mastzellen (27). Für den Einsatz des gegen CD30-gerichteten und u.a. in der Rezidivtherapie des Hodgkin-Lymphomes etablierten Immunkonjugates Brentuximab-Vedotin existieren Fallberichte zum erfolgreichen Einsatz bei der systemischen Mastozytose (28) und klinische Studien sind unterwegs.

#### Dr. med. Tobias Silzle

Klinik für Medizinische Onkologie und Hämatologie  
Kantonsspital St. Gallen, Rorschacher Strasse 95, 9007 St. Gallen  
tobias.silzle@kssg.ch

**+** **Interessenskonflikt:** Der Autor erklärt keine Interessenskonflikte im Zusammenhang mit dieser Publikation.

#### Take-Home Message

- ◆ Die WHO-Klassifikation bleibt weiterhin das wichtigste Instrument für Therapieplanung und Prognose der systemischen Mastozytose
- ◆ Die neue Untergruppe der isolierten Knochenmarksmastozytose umfasst häufig Patienten mit schweren allergischen Episoden, normwertiger oder nur leicht erhöhter Serumtryptase und unauffälligem Hautbefund
- ◆ Midostaurin ist ein vielversprechender neuer Tyrosinkinasehemmer mit dem Potential, zur Standardtherapie der aggressiven Formen unabhängig vom KIT-Mutationsstatus zu werden
- ◆ Bei jüngeren Patienten mit aggressiver systemischer Mastozytose ist je nach prognostischem Profil und Ansprechen auf die Erstlinientherapie eine allogene Stammzelltransplantation zu diskutieren

#### Messages à retenir

- ◆ La classification de l'OMS continue d'être le principal outil de planification du traitement et du pronostic de la mastocytose systémique
- ◆ Le nouveau sous-groupe de la mastocytose isolée de la moelle osseuse comprend souvent des patients présentant des épisodes allergiques graves, une tryptase sérique normale ou légèrement élevée et des signes cutanés discrets
- ◆ La midostaurine est un nouvel inhibiteur prometteur de la tyrosine kinase qui a le potentiel de devenir la norme des formes agressives, quel que soit leur statut mutationnel de KIT
- ◆ Chez les patients plus jeunes présentant une mastocytose systémique agressive, en fonction du profil pronostique et de la réponse au traitement de première ligne, la transplantation de cellules souches allogéniques doit être discutée

**Literatur:**

1. Theoharides TC, Valent P, Akin C. Mast Cells, Mastocytosis, and Related Disorders. *The New England journal of medicine*. 2015;373(2):163-172. Accessed November 5, 2017.
2. Pardanani A. Systemic mastocytosis in adults: 2017 update on diagnosis, risk stratification and management. *American journal of hematology*. 2016;91(11):1146-1159.
3. Valent P, Akin C, Hartmann K, et al. Advances in the Classification and Treatment of Mastocytosis: Current Status and Outlook toward the Future. *Cancer research*. 2017;77(6):1261-1270.
4. Scherber RM, Borate U. How we diagnose and treat systemic mastocytosis in adults. *British journal of haematology*. 2017. doi: 10.1111/bjh.14967. [Epub ahead of print]
5. Valent P, Akin C, Metcalfe DD. Mastocytosis: 2016 updated WHO classification and novel emerging treatment concepts. *Blood*. 2017;129(11):1420-1427.
6. Valent P, Aberer E, Beham-Schmid C, et al. Guidelines and diagnostic algorithm for patients with suspected systemic mastocytosis: A proposal of the Austrian competence network (AUCNM). *American journal of blood research*. 2013;3(2):174-180.
7. Broesby-Olsen S, Dybedal I, Gülen T, et al. Multidisciplinary Management of Mastocytosis: Nordic Expert Group Consensus. *Acta dermato-venereologica*. 2016;96(5):602-612.
8. Valent P, Akin C, Escribano L, et al. Standards and standardization in mastocytosis: Consensus statements on diagnostics, treatment recommendations and response criteria. *European journal of clinical investigation*. 2007;37(6):435-453.
9. Horny et al, Mastocytosis, in: Swerdlow SH, Campo E, Harris NL, et al., eds. WHO classification of tumours of haematopoietic and lymphoid tissues. Revised 4th edition. Lyon: International Agency for Research on Cancer; 2017. World Health Organization classification of tumours. p. 63-69.
10. Pieri L, Bonadonna P, Elena C, et al. Clinical presentation and management practice of systemic mastocytosis. A survey on 460 Italian patients. *American journal of hematology*. 2016;91(7):692-699.
11. Zanotti R, Bonadonna P, Bonifacio M, et al. Isolated bone marrow mastocytosis: An underestimated subvariant of indolent systemic mastocytosis. *Haematologica*. 2011;96(3):482-484.
12. Brockow K, Akin C. Hymenoptera-induced anaphylaxis: Is it a mast cell driven hematological disorder? *Current opinion in allergy and clinical immunology*. 2017;17(5):356-362.
13. Valent P, Sotlar K, Sperr WR, et al. Refined diagnostic criteria and classification of mast cell leukemia (MCL) and myelomastocytic leukemia (MML): A consensus proposal. *Annals of oncology : official journal of the European Society for Medical Oncology*. 2014;25(9):1691-1700.
14. Lim K-H, Tefferi A, Lasho TL, et al. Systemic mastocytosis in 342 consecutive adults: Survival studies and prognostic factors. *Blood*. 2009;113(23):5727-5736.
15. Ustun C, Arock M, Kluijn-Nelemans HC, et al. Advanced systemic mastocytosis: From molecular and genetic progress to clinical practice. *Haematologica*. 2016;101(10):1133-1143. Accessed November 5, 2017.
16. Arock M, Sotlar K, Akin C, et al. KIT mutation analysis in mast cell neoplasms: Recommendations of the European Competence Network on Mastocytosis. *Leukemia*. 2015;29(6):1223-1232.
17. Kristensen T, Vestergaard H, Bindslev-Jensen C, et al. Prospective evaluation of the diagnostic value of sensitive KIT D816V mutation analysis of blood in adults with suspected systemic mastocytosis. *Allergy*. 2017;72(11):1737-1743. Accessed November 5, 2017.
18. Pardanani A, Lasho T, Elala Y, et al. Next-generation sequencing in systemic mastocytosis: Derivation of a mutation-augmented clinical prognostic model for survival. *American journal of hematology*. 2016;91(9):888-893.
19. Pardanani A. How I treat patients with indolent and smoldering mastocytosis (rare conditions but difficult to manage). *Blood*. 2013;121(16):3085-3094.
20. Valent P. Risk factors and management of severe life-threatening anaphylaxis in patients with clonal mast cell disorders. *Clinical and experimental allergy : journal of the British Society for Allergy and Clinical Immunology*. 2014;44(7):914-920.
21. Ustun C, Gotlib J, Popat U, et al. Consensus Opinion on Allogeneic Hematopoietic Cell Transplantation in Advanced Systemic Mastocytosis. *Biology of blood and marrow transplantation : journal of the American Society for Blood and Marrow Transplantation*. 2016;22(8):1348-1356.
22. Kim ES. Midostaurin: First Global Approval. *Drugs*. 2017;77(11):1251-1259.
23. Valent P, Akin C, Hartmann K, et al. Midostaurin: A magic bullet that blocks mast cell expansion and activation. *Annals of oncology : official journal of the European Society for Medical Oncology*. 2017;28(10):2367-2376.
24. Gotlib J, Kluijn-Nelemans HC, George TI, et al. Efficacy and Safety of Midostaurin in Advanced Systemic Mastocytosis. *The New England journal of medicine*. 2016;374(26):2530-2541.
25. DeAngelo DJ, George TI, Linder A, et al. Efficacy and safety of midostaurin in patients with advanced systemic mastocytosis: 10-year median follow-up of a phase II trial. *Leukemia*. 2017.
26. Chandesris M-O, Damaj G, Canioni D, et al. Midostaurin in Advanced Systemic Mastocytosis. *The New England journal of medicine*. 2016;374(26):2605-2607.
27. Blatt K, Cerny-Reiterer S, Schwaab J, et al. Identification of the Ki-1 antigen (CD30) as a novel therapeutic target in systemic mastocytosis. *Blood*. 2015;126(26):2832-2841.
28. Borate U, Mehta A, Reddy V, Tsai M, Josephson N, Schnadig I. Treatment of CD30-positive systemic mastocytosis with brentuximab vedotin. *Leukemia research*. 2016;44:25-31.
29. Valent P, Escribano L, Broesby-Olsen S, et al. Proposed diagnostic algorithm for patients with suspected mastocytosis: A proposal of the European Competence Network on Mastocytosis. *Allergy*. 2014;69(10):1267-1274.