

Systemtherapie des Weichteilsarkoms (WTS)

# Behandlung von WTS-Patienten – Stagnation oder doch Fortschritt?

Das primäre Ziel der Behandlung von Patienten mit Weichteilsarkomen ist eine effiziente Lokalkontrolle und die Prävention bzw. Therapie von Fernmetastasen. Hierzu stehen Chirurgie, Systemtherapie und Strahlentherapie zur Verfügung. Die Therapiestrategie und somit die Reihenfolge der aufgeführten Therapiemodalitäten hängt vom Tumorstadium, Prognosefaktoren wie Histologie, Grading, Grösse und Lokalisation sowie patienten-individuellen Faktoren ab.

**L'objectif principal du traitement des patients atteints d'un sarcome des tissus mous est un contrôle local efficace ainsi que la prévention et le traitement des métastases à distance. A cet effet, la thérapie chirurgicale, la thérapie systémique et la radiothérapie sont disponibles. La stratégie thérapeutique et donc l'ordre des modalités de traitement mentionnés dépendent du stade de la tumeur, des facteurs pronostiques tels que l'histologie, le classement, la taille et l'emplacement ainsi que des facteurs spécifiques du patient.**

## Indikation der Systemtherapie bei lokalisierten Stadien

Der Stellenwert der adjuvanten Chemotherapie ist bisher nicht eindeutig geklärt und wird in der Literatur sehr kontrovers diskutiert. In den ersten 14 veröffentlichten randomisierten Studien zeigte die grösste Studie der EORTC eine signifikante Verbesserung der lokalen Kontrolle zugunsten des Chemotherapiearms bei Nicht-Extremitäten-Sarkomen, aber keinen Benefit bzgl. des Gesamtüberlebens. In der SMAC-Analyse (Sarcoma Meta-Analysis Collaboration) aus dem Jahre 1997, fanden sich eine signifikante Risikoreduktion bzgl. der lokalen Tumorzivivrate, der Fernmetastasierungsrates sowie des krankheitsfreien Überlebens (Tab.1). Bezüglich des Gesamtüberlebens zeigte sich eine nicht signifikante Verbesserung der Überlebensrate um 4% nach 10 Jahren (1). Die Subgruppenanalyse der Patienten mit Extremitäten-WTS zeigte eine statistisch signifikante Verbesserung des Gesamtüberlebens von 7% nach 10 Jahren (1). Die im Verlauf veröffentlichten Studien zeigten ebenfalls kontroverse Daten (2, 3). In den zwei aktuellsten Studien, einer EORTC-Studie mit 351 eingeschlossenen Patienten und einer österreichischen Studie mit 59 eingeschlossenen Patienten, konnte ein Überlebensvorteil für den Behandlungsarm nicht gezeigt werden (4,5). In der aktualisierten Metaanalyse der SMAC aus dem Jahre 2008 wurden insgesamt 18 klinische Studien mit



Dr. med. Fatime Krasniqi  
Basel

1953 Patienten ausgewertet, wobei nur in 5 Studien eine adjuvante Chemotherapie mit Doxorubicin (DOXO) und Ifosamid (IFO), in den restlichen DOXO-Monotherapie appliziert wurde (6). Die grosse, negative EORTC-Studie wurde zu diesem Zeitpunkt noch nicht berücksichtigt. In dieser aktualisierten SMAC-Analyse zeigte sich ein signifikanter Vorteil bzgl. des Fernmetastasen-freien- und Gesamtüberlebens von 4,8% (p=0,02) (6). Bei Einsatz einer adjuvanten Chemotherapie mit DOXO und IFO zeigte sich ein statistisch signifikanter Gesamtüberlebensvorteil mit einer Odds Ratio von 0.56 (95% CI 0.36–0.85). Diese Ergebnisse entsprechen denen der frühen SMAC-Analyse. Im Gegensatz zu diesen Ergebnissen zeigte die gepoolte Analyse einzelner Patientendaten (n= 819) aus den beiden grössten adjuvanten EORTC-Studien, in denen ebenfalls die Patienten nach Tumorresektion 1:1 entweder in den Beobachtungsarm oder Behandlungsarm mit DOXO und IFO randomisiert wurden, keinen signifikanten Überlebensvorteil, mit Ausnahme in der Subgruppe der Patienten, bei denen eine R1-Resektion erfolgte (6). Die Indikation für eine neoadjuvante Chemotherapie ± Radiotherapie sollte bei Patienten mit einem lokal fortgeschrittenen, primär grenzwertig resektablem WTS in einer interdisziplinären Tumorkonferenz besprochen werden. Aufgrund der Daten der ISG-STs 1001-Studie, die im letztjährigen ESMO präsentiert wurden, besteht die Annahme, dass eine neoadjuvante Chemothera-

**TAB. 1 Metaanalyse prospektiver, randomisierter Studien zur adjuvanten Chemotherapie von WTS im Erwachsenenalter**

		Fernmetastasen-freies Überleben <sup>1</sup>			Gesamtüberlebenszeit	
		n	absolut	p	absolut	p
SMAC (1)	alle	1.315	10% ↑	0.0003	4% ↑	0.12
		886	–	–	7% ↑	0.029
Pervaiz (2)	alle	1.953	10% ↑	0.03	11% ↑	0.03
O'Connor (23)	alle	2.170	34% ↓ <sup>2</sup>	0.030	5% ↑	0.02
Woll (4)	alle	2.145	k. A. <sup>3</sup>	k. A. <sup>3</sup>	14% <sup>2</sup> ↓	0.03

<sup>1</sup> Fernmetastasen-freie Überlebenszeit – distant disease free survival (DDFS); <sup>2</sup> Risikoreduktion;

<sup>3</sup> k. A.-keine Angaben

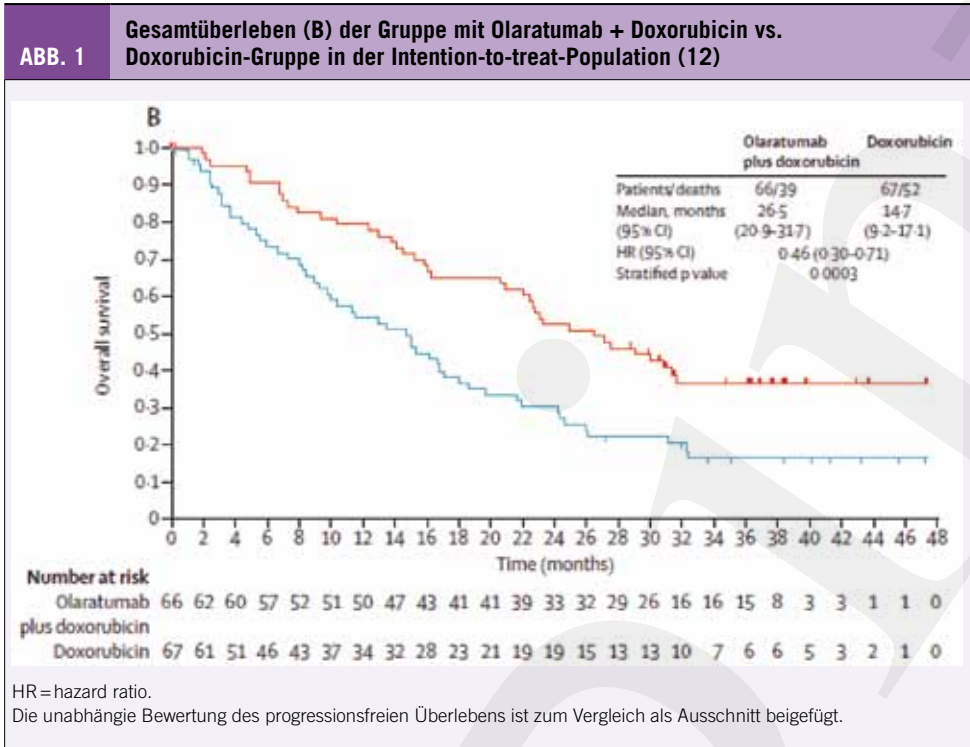
Jochen Schütte et al; Onkopedia-WTS 2017

pie mit Anthrazyklin+Ifosfamid bei entsprechend selektionierten high-risk-Patienten zu einem prognostischen Vorteil führen kann (7). Zusammenfassend wird der Stellenwert der adjuvanten Chemotherapie mit DOXO ± IFO international uneinheitlich bewertet und kontrovers diskutiert. Eine adjuvante Chemotherapie sollte bei Hochrisikopatienten (G2/3, tief sitzender Tumor, Tumorgrosse > 5 cm, Extremitäten-WTS) in einem interdisziplinären Tumorboard diskutiert und mit dem Patienten besprochen werden. Sie wird aber bisher nicht generell empfohlen.

**Systemische Therapie des metastasierten oder nicht resezierbaren Weichteilsarkoms**

Synchron und metachron metastasierte sowie nicht resektable, rezidierte WTS stellen eine Indikation für eine palliative Chemotherapie dar. Standard-Erstlinientherapie ist eine Monotherapie mit Anthrazyklinen, mit DOXO (8). Bisher gibt es keinen nachgewiesenen Benefit bzgl. des Gesamtüberlebens (2-Jahres-Überlebensrate 31% vs. 28%) bei Einsatz einer Polychemotherapie versus Monotherapie (9, 10). In der aktuelleren britischen Phase-III-Studie (GeD-

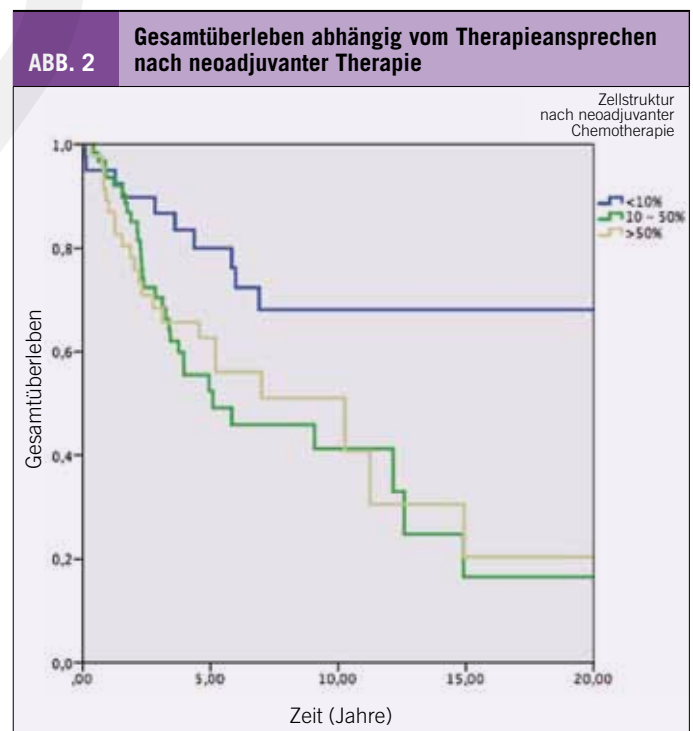
DIS), in der bei Erstlinientherapie zwischen DOXO und Gemcitabin/ Docetaxel randomisiert wurde, zeigte sich kein Vorteil für die Polychemotherapie im Vergleich zur Monotherapie, aber eine etwas höhere Toxizität (11). DOXO-Monotherapie bleibt die Therapie der 1. Wahl in der 1. Linie. Eine mögliche, hoffnungsvolle Kombinationstherapie in der 1. Linie oder 2. Linie, wenn zuvor kein DOXO verabreicht wurde, scheint die Kombination des Anti-PDGFR $\alpha$ -Antikörpers Olaratumab mit DOXO zu sein. In einer randomisierten Phase-II-Studie liess sich eine Verlängerung der Überlebenszeit (Abb.1) um fast ein Jahr zeigen (Hazard Ratio 0,46; Median 11,8 Monate), eine Verbesserung der Remissionsrate konnte jedoch nicht gezeigt werden (12). Die Amerikanische (FDA) und Europäische Arzneimittelagentur (EMA) haben das Präparat 2016 zugelassen; die Zulassung in der Schweiz steht noch aus.



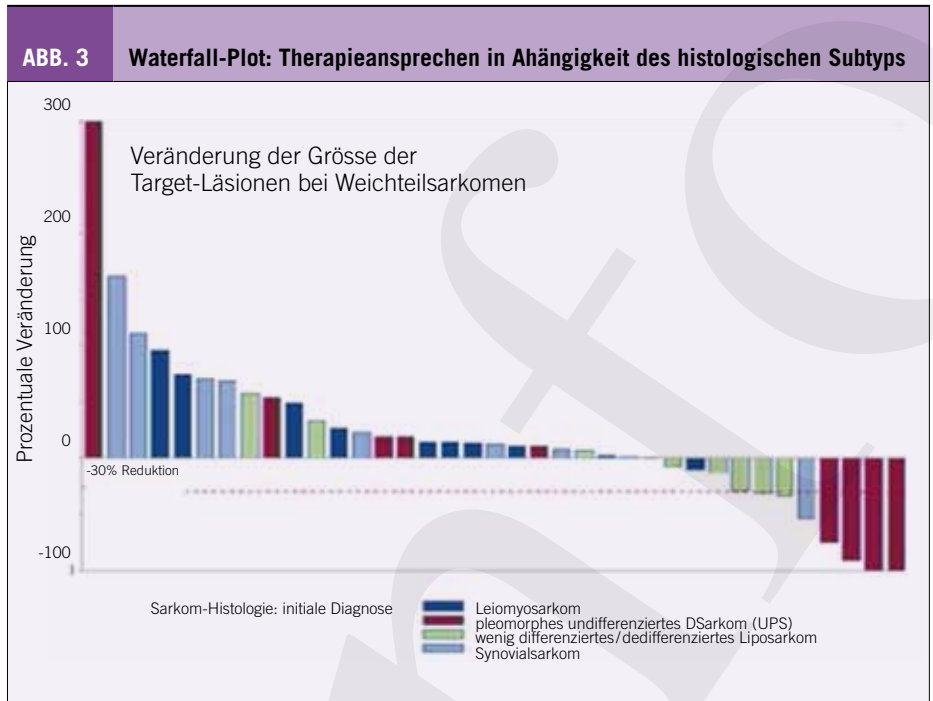
**TAB. 2 Subtypenspezifische Therapieaspekte**  
viele der Substanzen sind in der Schweiz als Erstlinientherapie nicht zugelassen

Subtyp	Substanz
Leiomyosarkome	Gemcitabine + Docetaxel, Gemcitabine + Dacarbazine, (Rezidiv: Doxorubicin, Trabectedin, Ifosfamid, Pazopanib)
Angiosarkome	Paclitaxel ± Gemcitabine, VEGF(R)-Inhibitoren (Sorafenib, Bevacizumab, Brivanib); (Rezidiv: Doxorubicin, Ifosfamid, DTIC, Pazopanib)
Alveoläre WTS	Tyrosinkinase-Inhibitoren (Cediranib, Sunitinib, Pazopanib), Bevacizumab
gut differenziert und dedifferenzierte LS	Doxorubicin (Rezidiv: Ifosfamid, Trabectedin, Eribulin, DTIC)
myxoides LS	Doxorubicin (Rezidiv: Ifosfamid, Trabectedin, Eribulin, DTIC)
Synovialsarkome	Ifosfamid ± Doxorubicin, Gemcitabine + Docetaxel (Rezidiv: Trabectedin, Pazopanib)
MPNST	Ifosfamid + Etoposid / Doxorubicin, Gemcitabine / Vinorelbin

Modifiziert: 1 Jonathan Noujaim et al.: International Journal of Surgical Pathology 2016, Vol. 24(1) 5–15  
 2 Jochen Schütte et al.; Onkopedia 2017  
 3 ESMO-Guidelines, Annals of Oncology 25 (Supplement 3):iii102-iii112, 2014



Allerdings stehen die Ergebnisse einer konfirmatorischen, Placebo-kontrollierten Phase-III-Studie noch aus. Abhängig vom histologischen Subtyp kann von der Erstlinienstandardtherapie mit DOXO-Monotherapie abgewichen werden, wobei viele der Präparate in der Erstlinientherapie in der Schweiz nicht zugelassen sind (Tab.2). Bei Progression nach Erstlinientherapie ist die Auswahl der Zweitlinientherapie abhängig davon, welches Präparat in der 1. Linie zum Einsatz kam. Meist wird Ifosfamid eingesetzt. Nach Versagen von DOXO ± IFO ist Trabectedin als Zweit-/Drittlinientherapie bei Leiomyo- und Liposarkom in der Schweiz zugelassen. Auch bei anderen Subentitäten wie den Synovialsarkomen scheint Trabectedin eine gewisse Wirksamkeit zu haben, allerdings ist es in der Schweiz hierfür nicht zugelassen. Weitere in der Schweiz zugelassene Therapieoptionen sind das Pazopanib, mit Ausnahme bei Liposarkomen, und das Eribulin zur Monotherapie des inoperablen oder metastasierten Liposarkoms in der 3. Linie. Bei Tumorprogression ist auch der Therapierversuch mit Gemcitabine und Docetaxel v.a. bei Leiomyosarkomen und undifferenzierten pleomorphen Sarkomen als Therapierversuch möglich (13). Weitere, aber in der Schweiz für diese Indikation nicht zugelassene Therapiealternativen sind das Sorafenib (14), Regorafenib (15), Cediranib (16) bei Patienten mit alveolärem WTS, Bevacizumab (17) bei Patienten mit Angiosarkomen oder epithelioiden Hämangioendotheliomen sowie Palbociclib (18) bei Patienten mit gut differenzierten oder dedifferenzierten Liposarkomen. Bei stark vorbehandelten Patienten in reduziertem



Allgemeinzustand ist Best Supportive Care eine Therapiestrategie, die mit den Patienten besprochen werden muss. Im Allgemeinen ist es wichtig, Patienten mit einem WTS innerhalb von klinischen Studien zu behandeln.

### ASCO 2017 – Was ist neu?

Zwei Studiengruppen, die französische und die amerikanische, haben unabhängig voneinander den Impact des Regressionsgrades nach neoadjuvanter Therapie auf das Gesamtüberleben untersucht (19,20). Beide Studiengruppen kommen zu dem Ergebnis, dass das histologische Ansprechen, ähnlich wie bei den Knochensar-

#### Take-Home Messages

- ◆ WTS sind eine sehr heterogene Gruppe maligner Tumoren, die selten im Erwachsenenalter vorkommen und ca. 1% aller Tumorerkrankungen ausmachen (270 Neuerkrankungen/Jahr in der CH)
- ◆ Die Therapie von Sarkomen sollte in spezialisierten Zentren und immer interdisziplinär erfolgen. Keine Exzision oder Biopsie ohne Bildgebung, Biopsie durch das Team, welches auch die definitive OP durchführt, fehlerhafte Biopsien/«Whoops-Resektionen» können eine RO-Resektion schwierig oder sogar unmöglich machen
- ◆ Stellenwert der adjuvanten Chemotherapie ist nicht eindeutig geklärt und wird in der Literatur sehr kontrovers diskutiert. Eine adjuvante Chemotherapie sollte bei Hochrisikopatienten (G2/3, tief sitzender Tumor, Tumorgösse >5 cm, Extremitäten-WTS) in einem interdisziplinären Tumorboard diskutiert und mit dem Patienten besprochen werden. Sie wird aber bisher nicht generell empfohlen.
- ◆ Im metastasierten Stadium ist die Standard-Erstlinientherapie weiterhin Doxorubicin-Monotherapie.
- ◆ Abhängig vom histologischen Subtyp kann von der Erstlinienstandardtherapie mit Doxorubicin-Monotherapie abgewichen werden.
- ◆ Bei Tumorprogression nach Erstlinientherapie stehen verschiedene in der CH zugelassene Präparate zur Verfügung (Trabectedin, Pazopanib, Eribulin).
- ◆ ASCO 2017: Stagnation betr. WTS! Deshalb ist es äusserst wichtig, WTS-Patienten im Rahmen von klinischen Studien zu behandeln!

#### Messages à retenir

- ◆ Les sarcomes des tissus mous sont un groupe très hétérogène de tumeurs malignes qui se produisent rarement à l'âge adulte et qui représentent environ 1% de tous les cancers (270 nouveaux cas par an en Suisse).
- ◆ La thérapie de sarcomes de tissus mous doit se faire dans des centres spécialisés et toujours de manière interdisciplinaire. Aucune excision ou biopsie sans imagerie, la biopsie faite par l'équipe, qui effectue également l'opération définitive. Les biopsies incorrectes/« Whoops résections » peuvent rendre une résection RO difficile, voire impossible.
- ◆ Le rôle de la chimiothérapie adjuvante n'est pas clair et est très controversé dans la littérature. La chimiothérapie adjuvante chez les patients à haut risque (G2/3, tumeur profonde, taille de la tumeur >5cm, sarcome des tissus mous aux extrémités) doit être discutée dans un «tumorboard» et avec le patient. Mais elle n'a pas encore été largement recommandée.
- ◆ Dans le traitement métastatique le standard de première ligne est toujours la monothérapie avec doxorubicine.
- ◆ Selon le sous-type histologique la thérapie de première ligne peut éventuellement différer de la monothérapie avec doxorubicine.
- ◆ Lors de la progression de la tumeur après traitement de première ligne de différentes préparations approuvés en CH sont disponibles (trabectedine, pazopanib, éribuline)
- ◆ ASCO 2017: Stagnation concernant les sarcomes de tissus mous! Par conséquent, il est extrêmement important de traiter les patients dans des études cliniques sur les sarcomes de tissus mous!

komen, ein entscheidender prognostischer Faktor zu sein scheint. Das Gesamtüberleben ist statistisch signifikant verbessert (Abb. 2). Bei Patienten mit lokal fortgeschrittenen WTS, bei denen eine adjuvante Therapie zur Diskussion steht, sollte eine neoadjuvante Therapie in Erwägung gezogen werden, was die prognostische Beurteilung erleichtert. Eine Empfehlung kann nicht generell ausgesprochen werden, da uns die prospektiv randomisierten Daten aus grossen Phase-III-Studien fehlen.

Beim diesjährigen ASCO wurden die Daten der Phase-III-Studie zu Aldoxorubicin vs. Investigators' Choice in der Behandlung des rezidierten, metastasierten WTS vorgestellt. Das mediane progressionsfreie Überleben (PFS) lag bei 4,11 Monaten für den experimentellen Arm vs. 2,96 Monate für den Standardarm, was nicht statistisch signifikant ist. In der Subgruppenanalyse für die L-Sarkome zeigte sich ein medianes PFS von 5,32 Monaten vs. 2,96 Monate zugunsten des experimentellen Arms mit einem p-Wert von 0,007 bei fehlender Kardiotoxizität (21). Aldoxorubicin ist ein aktives, gut verträgliches Medikament zur Behandlung von rezidierten oder refraktären WTS mit einem statistisch signifikant verlängerten PFS für Patienten mit L-Sarkomen und somit eine mögliche Therapiealternative, wobei die Zulassung in der Schweiz noch fehlt.

Nach bisher recht enttäuschenden Daten zur Immuntherapie in der Behandlung von WTS, wurden dieses Jahr die Daten der SARC028-Studie präsentiert. Es ist die erste multizentrische Phase-II-Studie mit Pembrolizumab-Monotherapie zur Behandlung von WTS. Die Overall Response Rate (ORR) in der Gesamt-WTS-Kohorte betrug 18% und die 12-Wochen-PFS 55% (Abb. 3). Die Ansprechraten variierten abhängig vom histologischen Subtyp und lagen am höchsten mit 40% in UPS, gefolgt von LPS mit 20% (22). Pembrolizumab scheint eine gewisse Aktivität in UPS und LPS zu haben, allerdings müssen die Daten der geplanten Expansionskohorten in diesen Subtypen abgewartet werden.

**Dr. med. Fatime Krasniqi**

Universitätsspital Basel, Klinik für Onkologie  
Petersgraben 4, 4031 Basel  
Fatime.Krasniqi@usb.ch

**Interessenskonflikt:** PharmaMar:  
Zuschuss für Kongressreisen.

**Literatur:**

- Sarcoma Meta-analysis Collaboration: Adjuvant chemotherapy for localised resectable soft-tissue sarcoma of adults: meta-analysis of individual data. *Lancet* 350: 1647-1654, 1997
- Frustaci S, Gherlinzoni F, De Paoli A, et al. Adjuvant chemotherapy for adult soft tissue sarcomas of the extremities and girdles: results of the Italian randomized cooperative trial. *J Clin Oncol* 2001; 19:1238.
- Frustaci S, De Paoli A, Bidoli E, et al. Ifosfamide in the adjuvant therapy of soft tissue sarcomas. *Oncology* 2003; 65 Suppl 2:80
- Woll PJ, Reichardt P, Le Cesne A, et al. Adjuvant chemotherapy with doxorubicin, ifosfamide, and lenograstim for resected soft-tissue sarcoma (EORTC 62931): a multicentre randomised controlled trial. *Lancet Oncol* 2012; 13:1045.
- Brodowicz T, Schwameis E, Widder J, et al. Intensified Adjuvant IFADIC Chemotherapy for Adult Soft Tissue Sarcoma: A Prospective Randomized Feasibility Trial. *Sarcoma* 2000; 4:151.
- Pervaiz N, Colterjohn N, Farrokhlyar F, et al. A systematic meta-analysis of randomized controlled trials of adjuvant chemotherapy for localized resectable soft-tissue sarcoma. *Cancer* 2008; 113:573.
- Gronchi A. et al. : Histotype-tailored neoadjuvant chemotherapy versus standard chemotherapy in patients with high-risk soft-tissue sarcomas (ISG-STS 1001): an international, open-label, randomised, controlled, phase 3, multicentre trial. *Lancet Oncol.* 2017 Jun;18(6):812-822. doi: 10.1016/S1470-2045(17)30334-0. Epub 2017 May 9.
- Demetri GD, Elias AD: Results of single-agent and combination chemotherapy for advanced soft tissue sarcomas. In: *Hematology/Oncology Clinics of North America; Sarcomas, Part II* (Hrsg.: Patel S, Benjamin RS), Vol. 9, W.B. Saunders Company, Philadelphia; S: 765-786,
- Judson I, Verweij J, Gelderblom H et al.; European Organisation and Treatment of Cancer Soft Tissue and Bone Sarcoma Group. Doxorubicin alone versus intensified doxorubicin plus ifosfamide for first-line treatment of advanced or metastatic soft-tissue sarcoma: a randomised controlled phase 3 trial. *Lancet Oncol* 2014; 15: 415-423.
- Antman K, Crowley J, Balcerzak SP et al. An intergroup phase III randomized study of doxorubicin and dacarbazine with or without ifosfamide and mesna in advanced soft tissue and bone sarcomas. *J Clin Oncol* 1993; 11: 1276-1285.
- Seddon BM et al.: GeDDiS: A prospective randomised controlled phase III trial of gemcitabine and docetaxel compared with doxorubicin as first-line treatment in previously untreated advanced unresectable or metastatic soft tissue sarcomas (EudraCT 2009-014907-29) ; Abstract#10500, ASCO2017
- Tap WD, Jones RL, van Tine BA et al.: Olaratumab and doxorubicin versus doxorubicin alone for treatment of soft-tissue sarcoma: an open-label phase 1b and randomised phase 2 trial. *Lancet.* 2016 Jul 30;388:488-497. doi: 10.1016/S0140-6736(16)30587-6. Epub 2016 Jun 9.
- Maki RG, D'Adamo DR, Keohan ML et al.: Randomized phase II study of gemcitabine and docetaxel compared with gemcitabine alone in patients with metastatic soft tissue sarcomas: results of sarcoma alliance for research through collaboration study 002 [corrected]. *J Clin Oncol* 25:2755-2763, 2007.
- Maki RG, D'Adamo DR, Keohan ML, Saulle M, Schuetze SM, Undevia SD, Livingston MB, Cooney MM, Hensley ML, Mita MM, Takimoto CH, Kraft AS, Elias AD, Brockstein B, Blachère NE, Edgar MA, Schwartz LH, Qin LX, Antonescu CR, Schwartz GK: Phase II study of sorafenib in patients with metastatic or recurrent sarcomas. *J Clin Oncol.* 2009;27(19):3133. Epub 2009 May 18
- Mir O, Brodowicz T, Italiano A: Safety and efficacy of regorafenib; *Lancet Oncol.* 2016;
- Kummar S, Allen D, Monks A, Polley EC, Hose CD, Ivy SP, Turkbey IB, Lawrence S, Kinders RJ, Choyke P, Simon R, Steinberg SM, Doroshow JH, Helman L: Cediranib for metastatic alveolar soft part sarcoma. *J Clin Oncol.* 2013 Jun;31(18):2296-302. Epub 2013 Apr 29.
- Agulnik M, Yarber JL, Okuno SH, von Mehren M, Jovanovic BD, Brockstein BE, Evens AM, Benjamin RS: An open-label, multicenter, phase II study of bevacizumab for the treatment of angiosarcoma and epithelioid hemangioendotheliomas; *Ann Oncol.* 2013 Jan;24(1):257-63. Epub 2012 Aug 21.
- Dickson MA, Schwartz GK, Keohan ML, D'Angelo SP, Gounder MM, Chi P, Antonescu CR, Landa J, Qin LX, Crago AM, Singer S, Koff A, Tap WD: Progression-Free Survival Among Patients With Well-Differentiated or Dedifferentiated Liposarcoma Treated With CDK4 Inhibitor Palbociclib: A Phase 2 Clinical Trial.; *JAMA Oncol.* 2016 Jul;2(7):937-40
- Sophie Cousin et. al.: Clinical, radiological and genetic features, associated with the histopathologic response to neoadjuvant chemotherapy (NAC) and outcomes in locally advanced soft tissue sarcoma (STS) patients (pts). Abstract #: 11014, ASCO2017.
- Dian Wang, et. al.: Pathologic complete response and survival outcomes in patients with localized soft tissue sarcoma treated with neoadjuvant chemoradiotherapy or radiotherapy: Long-term update of NRG Oncology RTOG 9514 and O630. Abstract #:11012, ASCO2017.
- Sant P. Chawla et al.: Phase III study of aldoxorubicin vs investigators' choice as treatment for relapsed/refractory soft tissue sarcomas. Abstract#11000; ASCO2017
- Melissa Amber Burgess et al.: Multicenter phase II study of pembrolizumab (P) in advanced soft tissue (STS) and bone sarcomas (BS): Final results of SARC028 and biomarker analyses. Abstract#11008; ASCO2017.
- O'Connor JM et al.: Adjuvant chemotherapy in soft tissue sarcoma (STS): A meta-analysis of published data. *J Clin Oncol* 26: (May 20 suppl; abstr 10526), 2008