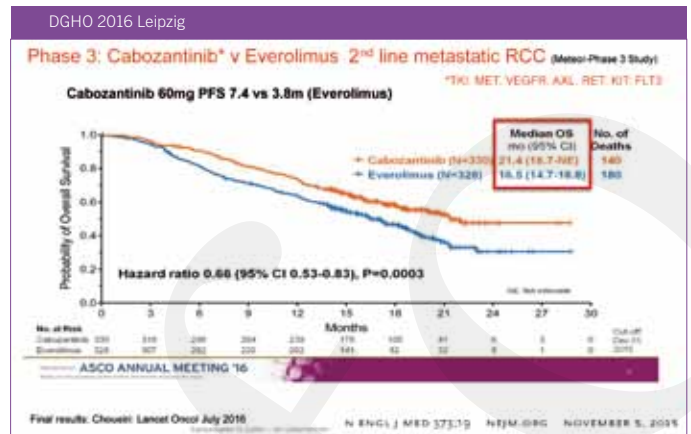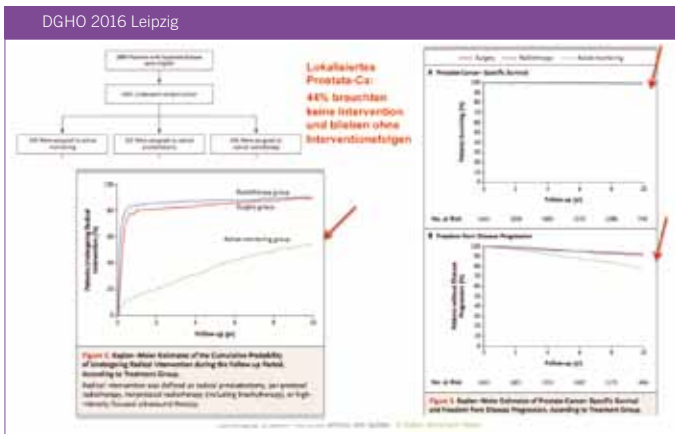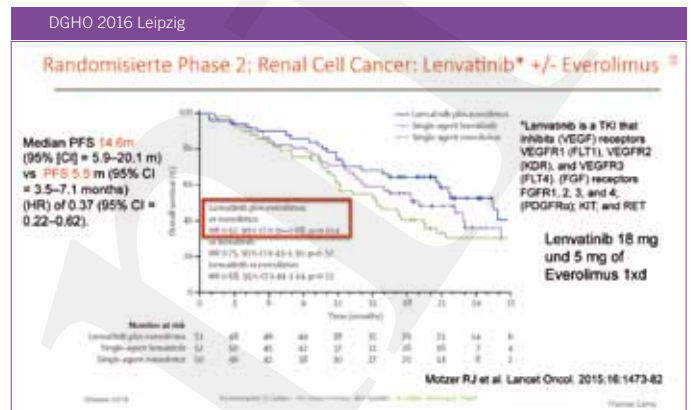
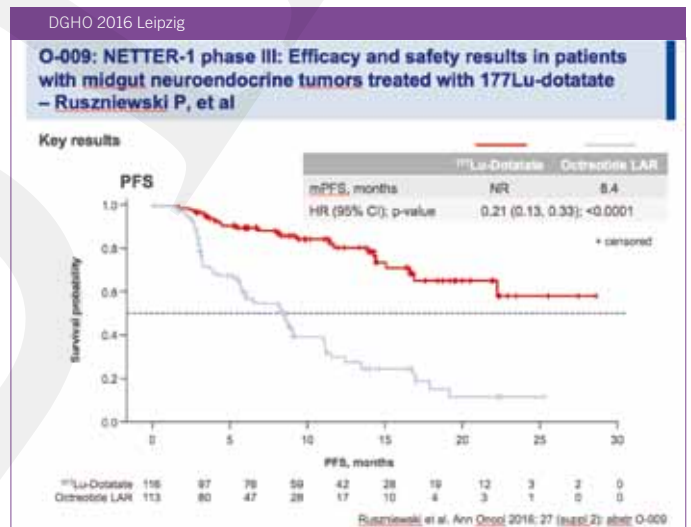


die Zulassung der EMA erhalten. Dabei ist zu beachten, dass die Zulassung auf Grund sehr kleiner Fallzahlen (n: 53) gewährt wurde, welche aber in grösseren Studien aus Asien bestätigt wurden. Die Ansprechrate der vorbehandelten Patienten betrug hohe 70% und 6 von 7 nicht vorbehandelten Patienten gingen in eine Remission. Es zeigt sich auch, dass alle heute bekannten Varianten des Translokationsproduktes von ROS1 empfindlich sind auf Crizotinib. Xalkori® ist ja bereits gut bekannt als das Medikament der Wahl bei Alk+ Patienten mit unbehandeltem oder vorbehandeltem NSCLC und ist bezüglich Toxizität und Sicherheit somit eingeführt. Die Dosis ist identisch für beide Indikationen.



Für Alk+ Patienten mit NSCLC, welche auf Crizotinib nicht mehr ansprechen, ist das Medikament **Ceritinib (Zykadia®)** von der EMA bereits zugelassen worden («conditional approval») mit einer Ansprechrate von 56% und einer Ansprechdauer von 8.3 Monaten. **Alectinib (Alecensa®)** ist gerade erst von der Zulassungskommission CHMP der EMA auf Grund von 2 Studien (NP28673 mit n: 138 und NP28761 mit n: 87) im Dezember 2016 empfohlen worden. Die Ansprechrate betrug 50.8 bzw. 52% mit einem PFS von 8.9 bzw. 8.2 Monaten nach Crizotinib-Versagen. Das Medikament ist auch bei ZNS-Metastasen wirksam (Ansprechen in ca. 60%) mit auch kompletten Remissionen. Alectinib ist in Japan in dieser Indikation bereits auf dem Markt.



**Prostatakarzinom**

Männer mit neu diagnostiziertem lokalisiertem Prostatakarzinom haben heute 3 Optionen, sofern sie keine besonderen Risikofaktoren aufweisen: Sie können zuwarten unter definierten Kontrollbedingungen («active surveillance»), sie können die radikale Prostatektomie oder die kurative Radiotherapie wählen. In der randomisierten ProtecT-Studie wurde dies prospektiv untersucht, wobei die Rekrutierung der 1653 Patienten sehr mühsam und langdauernd war. Nach 10 Jahren Beobachtung sind in allen Gruppen unterschiedslos noch 99% der Patienten am Leben. Allerdings haben nach dieser Zeit die Patienten in der «active surveillance»-Gruppe mit 6.3 Fällen pro 1000 Patienten-Jahre Metastasen entwickelt versus 2.4 und 3.0 in der Gruppe mit radikaler Prostatektomie oder kurativer Radiotherapie. Im Einzelfall bleibt die Entscheidung somit weiterhin schwierig, aber diese Daten geben eine Orientierungshilfe unter Einbezug weiterer prognostisch relevanter Komorbiditäten und Präferenzen der Patienten.

alle 3 Wochen in Kombination mit täglicher oraler Gabe von 10 mg Prednison oder Prednisolon während der gesamten Behandlung. In einer randomisierten «non-inferiority»-Studie wurde die **Dosis 20 mg** versus 25 mg/m<sup>2</sup> verglichen und zeigte sich als vergleichbar wirksam im Überleben, aber deutlich besser verträglich. Diese Dosis sollte nun Standard werden. Interessant in diesem Zusammenhang ist eine Studie, welche Taxotere und Cabazitaxel als initiale Therapie bei Patienten mit kastrationsresistentem Prostatakarzinom untersuchte und keinen Vorteil im Überleben für Cabazitaxel zeigen konnte (phase III FIRSTANA trial; Sartor ASCO 2016 abstract 5006).

Beim Patienten mit einem sog. «kastrationsresistenten» metastasierenden Prostatakarzinom ist Taxotere eine Standardtherapie. Wenn dann unter Taxotere eine Progression auftritt, ist **Cabazitaxel (Jevtana®)** eine wirksame und dafür zugelassene Medikation in der Dosis von 25 mg/m<sup>2</sup>, verabreicht als 1-stündige intravenöse Infusion

Schliesslich sei noch eine Studie zu einem umstrittenen Thema erwähnt, welche dokumentierte, dass bei 66542 Männern nach einer Vasektomie kein erhöhtes Risiko für ein Prostatakarzinom oder eine höhere Mortalität bei Prostatakarzinom auftrat (Jacobs JCO 2016).

DGHO 2016 Leipzig

**LBA-03: Efficacy and safety of regorafenib versus placebo in patients with hepatocellular carcinoma (HCC) progressing on sorafenib: Results of the international, randomized phase 3 RESORCE trial – Bruix J, et al**

## Key results

	Regorafenib (n=372)	Placebo (n=194)	HR	95% CI	p-value
Median OS, months	10.6	7.8	--	--	--
Median PFS, months	3.1	1.5	--	--	--
Median TTP, months	3.2	1.5	0.44	0.36, 0.55	<0.001
ORR, %	10.6	4.1	--	--	0.005
DCR*, %	65.2	36.1	--	--	<0.001

- \* There was a 38% reduction in the risk of death in the regorafenib group compared with the placebo group (HR 0.62; 95% CI 0.50, 0.78; p<0.001)
- \* Compared with placebo, the risk of progression or death with regorafenib reduced by 54% (HR 0.46; 95% CI 0.37, 0.56; p<0.001)

DGHO 2016 Leipzig

**ESMO 2016: First Trial of Dabrafenib in BRAF-Positive Pediatric Low-Grade Glioma**

Kieran ASCO/ESMO 2016

Molekulargenetisch: Aktivierter BRAF und ERK/MAPK Pathway

**N: 32 Patienten mit pLGG (med. Alter 9 (2 -17 Jahre), Monotherapie mit BRAF Inhibitor Dabrafenib (Tafinlar) als 2.line**  
**2 CR und 11 PR , 13 SD (>6 Monate)**

**OR 41% [95% CI, 24% - 59%]],**

„PI Mark Kieran: "We want to make the response rate with dabrafenib even higher by combining it with a MEK inhibitor since that works in adults with melanoma"

## Nierenzellkarzinom

**Cabozantinib (Cabometyx®)** ist bei Patienten mit fortgeschrittenem Nierenzellkarzinom nach Behandlung mit einer antiangiogenetischen Therapie als Zweitlinien-Therapie dem Everolimus überlegen im PFS und OS (median 21.4 versus 16.5 Monate). Nun wurde in einer randomisierten Phase 2-Studie gezeigt, dass Cabozantinib auch in der Erstlinien-Therapie dem bisherigen Standard Sorafenib (Sutent) überlegen ist mit einem PFS von 8.2 versus 5.6 Monate bei einer Ansprechrate von 46 versus 18% (Choueiri JCO 2016).

**Lenvatinib (Kisplyx®)**, auch ein oraler Tyrosinkinase-Inhibitor, ist bereits zugelassen für Patienten mit Radiojod-refraktärem fortgeschrittenem differenziertem Schilddrüsenkarzinom. In einer Phase1b/2-Studie mit 153 Patienten mit fortgeschrittenem Nierenzellkarzinom, welche mit mindestens einer antiangiogenetischen Therapie vorbehandelt wurden, zeigte sich Lenvatinib im PFS in der Kombination mit Everolimus überlegen gegenüber der Monotherapie mit diesen beiden Substanzen. Das PFS für die Kombination betrug 12.8 Monate, für Everolimus alleine 5.8 Monate.

## Neuroendokrine Karzinome (midgut NET)

Die meist gut differenzierten neuroendokrinen Karzinome der Lunge, des Darmes und des Pankreas, sog. «midgut NETs», exprimieren vermehrt Somatostatinrezeptoren. Je ausgeprägter die Expression von Somatostatin-Rezeptoren, desto besser ist das Ansprechen auf Octreotid, ein synthetisches Somatostatin-Analogon. Für **177Lu-DOTA0-Tyr3-Octreotate (Lutathera®)** konnte gezeigt werden, dass es im randomisierten Vergleich zu Octreotid bei 230 Patienten mit progredientem Somatostatin-Rezeptor-positivem NET eine eindruckliche Verlängerung der Remissionsdauer bewirken konnte, wie sie selten zu dokumentieren ist. Die Patienten erhielten entweder Lutathera 7.4 GBq alle 8 Wochen (4x) versus Octreotide LAR 60 mg alle 4 Wochen: das PFS für Octreotid war 8.4 Monate und für Lutathera ist auch nach > 24 Monaten das PFS noch nicht erreicht. Es wird auch ein deutlicher OS-Unterschied erwartet.

## Hepatozelluläres Karzinom

**Regorafenib** hat in einer randomisierten Studie mit 573 Patienten mit fortgeschrittenem Hepatozellulärem Karzinom, welches nach Sorafenib (Sutent) progredient war, einen PFSVorteil von 10.6 gegenüber 7.8 Monaten gezeigt. Somit gibt es für diese schwierige Gruppe von Patienten noch eine zweite Chance einer wirksamen Therapie, wobei die Nebenwirkungen mit Hypertonie, Hand-Fuss-Syndrom und Durchfall in 68% der Patienten eine Dosisreduktion erforderlich machten. Die Indikation wird nur Sinn machen bei Patienten in noch gutem Allgemeinzustand und muss individuell gut überlegt sein.

## Weichteilsarkom

Selten genug erhält ein neues Medikament nur für diese Indikation die Erstzulassung, wie es für **Olaratumab (Lartruvo)** zutrifft. Dieser monoklonale Antikörper bindet an VEGF-Rezeptor-alpha (PDGFR $\alpha$ ) und konkurriert somit mit dem natürlichen Liganden VEGF. In einer amerikanischen Phase2-Studie mit 133 Patienten, welche ein lokal fortgeschrittenes oder metastasierendes Weichteilsarkom verschiedenster Histologie hatten, wurde als Erstlinien-Therapie Doxorubicin alleine versus die Kombination mit Olaratumab verglichen. Das mediane Überleben der Kombination betrug 27 Monate versus 14.7 Monate für die Doxorubicin-Monotherapie. Olaratumab hat die EMA-Zulassung erhalten und soll in Kombination mit Doxorubicin bei Patienten mit fortgeschrittenen Weichteilsarkomen eingesetzt werden, für die eine chirurgische Behandlung oder eine Radiotherapie nicht in Frage kommt und die zuvor noch nicht mit Doxorubicin behandelt worden sind (Tap, Lancet 2016).

## Pädiatrische Low grade-Gliome

Auch diese Entwicklung gilt einer «ultra orphan»-Erkrankung und ist deshalb auch besonders bemerkenswert und erfreulich. Dabrafenib (Tafinlar) ist bereits seit einigen Jahren als oraler BRAF-Inhibitor auf dem Markt für die Behandlung von Patienten mit fortgeschrittenem Malignem Melanom. In dieser kleinen Gruppe erwies sich Dabrafenib zielgerichtet als sehr effektiv mit sogar 2 kompletten Remissionen. Es besteht die berechtigte Hoffnung, dass die zusätzliche Blockierung mit einem MEK-Inhibitor die Resultate weiter verbessern wird.

## Schlussbemerkung

Es ist erfreulich und hoch anspruchsvoll, dass praktisch monatlich ein neues Medikament oder eine wichtige Indikationserweiterung für die onkologischen und hämatologischen Patienten erfolgt. Diese Zulassungskadenz sowie der enorme Fortschritt im Verständnis der malignen Erkrankungen verändert das ganze Gebiet der klinischen Onkologie und Hämatologie fundamental. Bisherige Prognoseerwartungen müssen revidiert werden, die Patienten und wir selber haben Mühe, unsere Erwartungen und Hoffnungen korrekt einzuordnen. Die Gesellschaft als Ganzes steht vor einer schier unlösbaren Herausforderung. Die grosse Kunst wird sein, dass es uns allen gelingt, ein offenes solidarisches Gesundheitssystem weiter zu entwickeln, welches diese Fortschritte rechtzeitig zu den betroffenen Menschen bringt und für alle zugänglich bleibt. Alle Akteure sind hier gefordert.

▼ Prof. Dr. med. Thomas Cerny, St. Gallen

Text und Figuren basieren auf einem Vortrag am DGHO-Kongress, Leipzig, 14.10.2016