

Therapie bei dysplastischen Veränderungen in der Gynäkologie

Optionen bei zervikalen, vaginalen und vulvären Dysplasien

Die Behandlung dysplastischer Veränderungen in der Gynäkologie zielt primär auf die Verhinderung der Karzinomentstehung. Übertherapien sollten vermieden werden, da sie unter anderem das Risiko der Frühgeburtlichkeit erhöhen (Konisation) beziehungsweise Anatomie und Funktion des Genitales beeinträchtigen können. Neben Exzision und Lasertherapie kommen zunehmend auch Medikamente therapeutisch zum Einsatz.

GIAN-PIERO GHISU, ASTRID BAEGE, CORNELIA BETSCHAT, DANIEL FINK

Zervikale Dysplasie

Konisation und Ablation

Die chirurgische Therapie ist die Therapie der Wahl – der Goldstandard – in der Behandlung der höhergradigen, histologisch gesicherten intraepithelialen Neoplasie. Die Konisation ermöglicht im Gegensatz zur Ablation (Destruktion der Transformationszone durch Kryo- oder Lasertherapie) eine Histologiegewinnung. In LEEP-Konisationen finden sich bei 0,5% mikroinvasive Plattenepithelkarzinome und bei 1,3% AIS, ein beträchtlicher Teil davon jeweils als Zufallsbefund. Bei inadäquater Kolposkopie, Rezidivsituation oder diagnostischer Unsicherheit (Diskrepanz zwischen Kolposkopie und Zytologie, inadäquate Kolposkopie) sollte daher eine Exzision erfolgen. Auch bei endozervikal vermuteter oder bei glandulärer Läsion sowie bei Verdacht auf Invasion ist die Konisation obligat. Kann ein invasives Geschehen mit

genügender Sicherheit ausgeschlossen werden, gilt die Ablation – etwa zur Vermeidung von zervikalem Volumenverlust bei positivem Kinderwunsch – als mögliche Therapiealternative. Konisation und Ablation können grundsätzlich ambulant durchgeführt werden, weisen eine geringe Morbidität auf und sind etwa gleich effektiv. Unabhängig davon, ob eine Exzision oder eine Ablation durchgeführt wird, ist mit einem Rezidivrisiko von 5 bis 17% zu rechnen. Höhere Rezidivraten sind vorwiegend bei postinterventionell persistierender HPV-Positivität (speziell HPV-16) und R1-Situation, aber auch bei ausgedehnten Dysplasien und bei glandulärer Beteiligung zu erwarten. Bei einer R1-Situation persistiert die hochgradige Dysplasie in 27% der Fälle. 14% der Konisate enthalten trotz vorgängig histologisch gesicherter HSIL keine hochgradige Dysplasie: Hier wird eine «Rezidivrate» von 24% beobachtet (1). Diese hohe Rezidivrate entspricht etwa derjenigen der R1-Resektionen. In diesen Fällen empfiehlt es sich, den Pathologen zu bit-

Merkmale

- **Das Management der Dysplasien zielt auf** Prävention der malignen Entartung, Linderung von Beschwerden, Erhalt der Anatomie und der Funktion des Genitales.
- **Die Therapie wird** individuell festgelegt und vermeidet unnötige Radikalität.
- **Bei zervikalen Dysplasien hängen** Indikation und Wahl der Therapie vom Grad der Läsion, vom Alter, von der spontanen Regression sowie von der Zytologie ab.
- **Bezüglich vaginaler Dysplasien** fehlen vergleichende Therapiestudien; Exzision, Lasertherapie, medikamentöse Behandlung (oder Radiotherapie) sind Optionen.
- **Bei vulvären Dysplasien** ist jede «high-grade»-Läsion behandlungsbedürftig; eine klassische VIN mit Risiko für Invasion erfordert eher die Exzision.

Abkürzungen:

| | |
|-------|--|
| 5-FU | 5-Fluorouracil |
| AIS | Adenocarcinoma in situ |
| ASC-H | Atypical Squamous Cells of Undetermined Significance, cannot rule out HSIL |
| ASCUS | Atypical Squamous Cells of Undetermined Significance |
| CIN | Zervikale intraepitheliale Neoplasie |
| LEEP | Loop Electrical Excision Procedure |
| LLETZ | Large Loop Excision of the Transformation Zone |
| LSIL | Low grade Squamous Intraepithelial Lesion |
| HSIL | High grade Squamous Intraepithelial Lesion |
| R0 | Kein Residualtumor nach Intervention |
| R1 | Residualtumor nach Intervention, non in sano |
| TZ | Transformationszone |
| -SIL | Squamous intraepithelial lesion |
| VAIN | Vaginale intraepitheliale Neoplasie |
| VIN | Vulväre intraepitheliale Neoplasie |

ten, den Konus nochmals aufzuarbeiten. Findet sich keine höhergradige Dysplasie im Konus, besteht eine gewisse Wahrscheinlichkeit, dass die CIN nicht entfernt wurde respektive höher im Zervikalkanal liegt. Alternativ wurde die Läsion möglicherweise bereits mit der Knipsbiopsie entfernt.

Hysterektomie

Die Hysterektomie gilt nicht als Erstlinientherapie der Zervixdysplasie. Sie wird aber bei abgeschlossener Familienplanung in verschiedenen nationalen und internationalen Guidelines (SGGG 2012, ASCCP 2013, DGGG 2014) bei R1-Situation nach Konisation und Wunsch nach definitiver Lösung sowie bei stark vernarbter Portio mit erschwertem Follow-up (z.B. nach wiederholten Konisationen) oder bei fehlender Compliance als valable Option empfohlen.

Konservative Therapien

Nicht chirurgische Therapieoptionen sind nicht standardisiert und sollten idealerweise im Rahmen von Studien stattfinden. Sie umfassen fotodynamische Therapie, den Einsatz von Zykllooxygenase-2-Inhibitoren, Impfungen, Alterationen von Umgebungsbedingungen, den Einsatz topischer Substanzen (Cidofovir, Imiquimod [Aldara®], Vitamin A etc.) und systemisch wirkender Medikamente.

Management bei Zervixdysplasie

Derzeit werden in der Schweiz pro Jahr zirka 240 Zervixkarzinome und 5000 Zervixdysplasien diagnostiziert. Verschiedene Faktoren wie das Patientinnenalter bestimmen das Vorgehen. Knapp die Hälfte der Zervixkarzinompatientinnen ist jünger als 50; hingegen ist die Erkrankung gerade bei den 21- bis 24-Jährigen mit 1,4 pro 100 000 und Jahr ausgesprochen selten. Dies muss bei der Festlegung des Prozederes berücksichtigt werden. Des Weiteren hängt die Regressions-, die Persistenz- oder die Progressionswahrscheinlichkeit einer Dysplasie von deren Grad ab (2). Durch die Berücksichtigung des Patientinnenalters und des Entwicklungspotenzials der -SIL kann gerade bei jungen Frauen mit offenem Kinderwunsch das Risiko von Morbidität und Übertherapie reduziert werden. Weiter scheint die Progressionswahrscheinlichkeit einer LSIL von der Schwere der vorausgegangenen zytologischen Veränderungen abhängig zu sein: Wurde vor der LSIL ein ASCUS oder eine LSIL festgestellt, wird das Risiko für die Entwicklung einer HSIL nach 5 Jahren auf 10% geschätzt. Weist der vorausgegangene Pap-Test allerdings ein ASC-H oder eine HSIL auf, beträgt die Rate von HSIL nach 5 Jahren rund 24% (3). Eine mögliche Gestaltung des Managements lässt sich aus den oben genannten Faktoren direkt ableiten:

- **Low grade Squamous Intraepithelial Lesion (LSIL)**
→ bei jungen Frauen und erstmaliger LSIL Obser-

- vatio mit Kontrolle in 6 Monaten empfohlen
- für ≥ 25-Jährige nach vorgängigem ASCUS, LSIL, HPV 16/18 oder persistierender HPV-Infektion: Kolposkopie und Zytologie nach 6 Monaten (bei HPV-Negativität nach 12 Monaten)
- für < 25-Jährige: keine HPV-Typisierung, da Prävalenz hoch
- invasive Massnahme bei
 - Persistenz > 2 Jahre
 - wiederholtem Verdacht auf «high-grade»-Läsion (z.B. ASC-H).

■ **High grade Squamous Intraepithelial Lesion (HSIL); (mit höherem Invasionsrisiko assoziiert in 5–40%)**

- bei HSIL primär chirurgische Therapie empfohlen
- Observatio in Einzelfällen (bei Kinderwunsch und jüngerem Alter) vertretbar
- Konisation bei Schwangeren nur bei Invasionsverdacht.

Die verschiedenen Konisationstechniken weisen keine signifikanten Unterschiede in Bezug auf ihre Wirksamkeit auf (Tabelle 1). Die LEEP zur histologischen Aufarbeitung führt zu qualitativ vergleichbaren Resultaten und weist bei geringerer Morbidität dieselbe Rezidivrate wie die Messerkonisation auf (4). Bei der Messerkonisation sollten Zervixnähte zur Blutstillung vermieden werden, weil dadurch die Kolposkopie und somit die adäquate Nachsorge erschwert oder verunmöglicht werden sowie gehäuft Stenosen auftreten (4).

| | LEEP | Messer | Laser |
|------------------|--|---|---|
| Ambulant möglich | ✓ | ✗ | ✓ |
| Komplikationen | tief | höher | tief |
| Therm. Artefakte | ✓ | ✗ | ✓ |
| Präp.-Qualität | gut | gut | gut |
| Verzerrung | wenig | eher | wenig |
| Spezielles | <ul style="list-style-type: none"> • def. Schlingen-grössen • einfach, kostengünstig | <ul style="list-style-type: none"> • einfach • Anästhesie nötig | <ul style="list-style-type: none"> • hoher, schmaler Konus schwierig • kostenintensiv |

Konservative Therapien mit als Ovula hoch vaginal appliziertem Imiquimod (Magistralrezeptur) zielen in erster Linie ebenfalls auf den Erhalt von Zervixgewebe. Gemäss Grimm und Kollegen vermag der Immunmodulator im Vergleich zu Placebo eine deutliche Regression einer HSIL von bis zu 73% (Placebo 39%) zu bewirken (8). Die Studie erfolgte an einem relativ kleinen und sehr ausgewählten Patientinnenkollektiv; dennoch ist die Wirksamkeit des Imiquimod nicht von der Hand zu weisen. Ist die Läsion kolposkopisch gut kontrollierbar, die Compliance gegeben und steht die Patientin einer Operation ablehnend gegenüber, gilt ein Off-label-Gebrauch von Imiquimod als denkbare Therapieoption.

Der Stellenwert der HPV-Impfung ist dahingehend erklärt, als sie nach einer Konisation das relative Risiko eines HSIL-Rezidivs um knapp 65% zu senken vermag (9). Möglicherweise profitieren diejenigen Patientinnen am meisten, die sich nach der Konisation mit neuen Virustypen infizieren können. Es muss allerdings festgehalten werden, dass eine Impfung eine bereits bestehende HPV-Infektion nicht zu heilen vermag.

Konisation und Frühgeburtlichkeit

Konisationen weisen geringe, unmittelbare Komplikationen auf; längerfristig sind sie allerdings mit den Risiken der Zervixstenose und der Frühgeburtlichkeit vergesellschaftet. Letzterer Aspekt muss umso mehr berücksichtigt werden, als die meisten Konisationen im fertilen Alter indiziert sind. Das Frühgeburtlichkeitsrisiko ist abhängig von der Konushöhe oder besser vom entnommenen Gewebevolumen und nimmt ab einer Konushöhe von 1,5 cm signifikant zu (5). Die Methode der Konisation scheint das Frühgeburtlichkeitsrisiko kaum zu beeinflussen (nach LEEP evtl. etwas kleineres Risiko als nach Messerkonisation) (6). In einer laufenden, prospektiven Studie (7) soll geklärt werden, ob die isolierte Resektion eines gut abgrenzbaren dysplastischen Areals die gleiche onkologische Sicherheit wie die aktuell übliche komplette Resektion der TZ bietet. Durch den weitgehenden Erhalt von Zervixgewebe sollte das postinterventionelle Frühgeburtlichkeitsrisiko geringer ausfallen.

Adenocarcinoma-in-situ (AIS)

Im Gegensatz zur plattenepithelialen Dysplasie bietet sich beim AIS keine konservative Therapiemöglichkeit an. Das AIS wächst oft diskontinuierlich, befindet sich intrazervikal und tritt multifokal auf. Deswegen wird das Risiko eines persistierenden AIS auch bei einer «R0-Situation» auf etwa 10% geschätzt, und das Karzinomrisiko bleibt – auch wenn es tief ist – bestehen. Bei abgeschlossener Familienplanung muss daher die Hysterektomie empfohlen werden. Wird diese abgelehnt, muss bei einer knappen R0- oder gar bei einer R1-Situation respektive positiver Kürettage des Zervixkanals mindestens eine Rekonisation in Erwägung gezogen werden.

Vaginale Dysplasien

Vaginale Dysplasien können mittels Exzision, (Laser-) Ablation, Radiatio und topisch behandelt werden. Die genannten Therapieoptionen wurden bisher nicht in randomisierten Studien verglichen; Exzision und Laserablation weisen vergleichbare Erfolgsraten (69–87,5%) auf. Die Therapie soll eine Progression verhindern und wird durch Faktoren wie vorgängige erfolglose Intervention, Multifokalität, Allgemeinzustand und Komorbidität sowie den Wunsch der Patientin nach Erhalt der Kohabitationsfähigkeit bestimmt.

Exzision

Wie schon bei den Zervixdysplasien erwähnt, weist die Exzision den wesentlichen Vorteil der Histologiegewinnung auf. Dieser Aspekt ist bedeutsam, da bis 28% der Exzisate invasive Komponenten aufweisen. Neben der lokalen Exzision können partielle und selten totale Kolpektomien indiziert sein: Dysplastische Veränderungen in den Recessi der Kolpotomie nach einer Hysterektomie können oft nur durch eine kraniale Kolpektomie adäquat behandelt werden. Wesentliche Komplikationen sind Vaginalverkürzung und -stenose sowie Wundheilungsstörungen (vor allem nach Bestrahlung). Die Rezidivrate wird auf etwa 18% geschätzt.

Lasertherapie

Die gute Verträglichkeit, die meist komplikationslose Heilung und das kleinste Risiko therapieassoziiierter sexueller Dysfunktionen gelten als wesentliche Vorteile des CO₂-Lasers. Kann nicht das gesamte suspekte Epithel dargestellt werden oder besteht ein Invasionsverdacht, darf die Methode nicht angewendet werden. Es empfiehlt sich, anlässlich der Laser- evaporation grosszügig Mapping-Biopsien vorzunehmen.

Medikamentöse Therapie

Die topische Therapie ermöglicht die Behandlung der gesamten Vaginalhaut, was gerade bei multifokalen Läsionen vorteilhaft ist. Die ideale medikamentöse Behandlung ist nicht in Richtlinien festgelegt und erfolgt im Off-label-Gebrauch. Gilt ein invasives Geschehen als ausgeschlossen, kann die Therapie bei frühen Läsionen, Ablehnung einer Operation oder «neoadjuvant» zur Verkleinerung ausgehnter Befunde zur entsprechenden Reduktion des OP-Risikos zur Anwendung kommen. Verschiedene Substanzen können dabei eingesetzt werden. Zahlreiche Fallserien finden sich zu *Imiquimod*, welches beispielsweise 3 x wöchentlich während 8 Wochen appliziert wird. Lokales Brennen und Schmerzen sind die häufigsten Nebenwirkungen. Zu *5-FU* gibt es zahlreiche Anwendungsprotokolle (2 x täglich während 14 Tagen bis 1 x pro Woche während 10 Wochen). Wegen der häufigen Nebenwirkungen wie Irritation, Brennen und Ulzerationen wird 5-FU eher selten eingesetzt.

Radiotherapie

Die Radiotherapie ist zwar sehr wirksam, wird aber wegen der zahlreichen Nebenwirkungen (Atrophie, Stenose, Verkürzung der Vagina, aber auch Erschwerung der kolposkopischen Nachsorge und Einbezug von Darm und Blase ins Strahlenfeld) kaum eingesetzt.

Tabelle 2:

Vulväre Dysplasie: klassische vs. differenzierte VIN

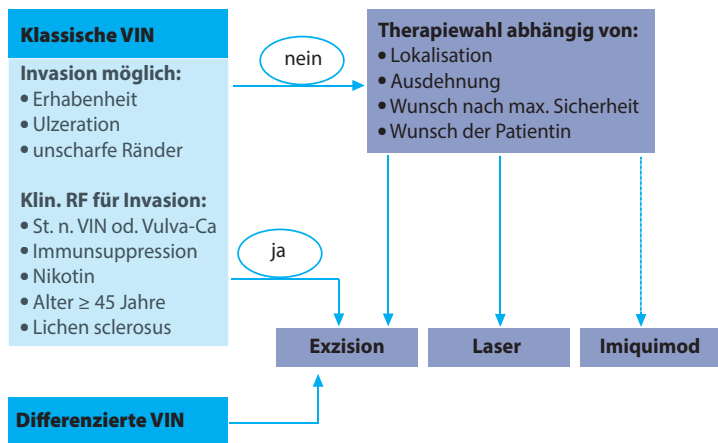
| HSIL (VIN 2, 3), VIN usual type, klassische VIN HPV pos. | Differenzierte VIN HPV neg. |
|---|--|
| • häufigste Form, oft high risk-HPV pos. | • Postmenopause, Nichtraucherin |
| • oft multizentrisch (Beteiligung von Zervix und Vagina) | • oft assoziiert mit Lichen sclerosus, nicht mit HPV |
| • jüngere Frau, Raucherin | • keine Zervixbeteiligung |
| • veraltete Begriffe: «M. Bowen, bowenoide Papulose, bowenoide Dysplasie» | • Vorstufe des gut differenzierten Plattenepithelkarzinoms der Vulva |
| • Vorstufe des verrukösen o. basaloiden inv. Vulvakarzinoms | |

Mischtypen?

- klassische VIN bei Patientinnen mit Lichen sclerosus
- klassische VIN und differenzierte VIN in derselben Läsion

Tabelle 3:

Behandlung in Abhängigkeit des VIN-Typs und der Risikofaktoren für Invasion



Invasionsrisikos (okkulte Karzinome bei 10–22% [10–12]) die Exzision vorgeschlagen werden. In den anderen Fällen hängt die Therapie einer höhergradigen VIN von der Lokalisation, der Ausdehnung und dem Wunsch der Patientin ab und kann neben der Exzision auch die Lasertherapie oder die medikamentöse Behandlung mit Imiquimod umfassen. Ein möglicher Behandlungsalgorithmus ist in Tabelle 3 skizziert.

Häufig muss situationsbezogen entschieden werden: Bei der jüngeren Patientin mit multifokaler, höhergradiger VIN, Involvierung von Klitoris, Urethra, Anus oder Introitus muss aus verständlichen Gründen eher von einer Exzision abgesehen werden und zum Erhalt der Anatomie und der Funktion des Genitales mit der Betroffenen in einem eingehenden Gespräch die geeignete Therapiestrategie erarbeitet werden.

Exzision

Eine vulväre Dysplasie sollte mit einem Sicherheitsabstand von 5 bis 10 mm exzidiert werden (fixierungsbedingte Schrumpfungserfekte um bis 15%). Oft müssen zum Erhalt der Anatomie und/oder der Funktion Kompromisse eingegangen werden. Es ist zu bedenken, dass eine R1-Resektion als bedeutendster Risikofaktor für ein Rezidiv gilt. Die einfache oder die Skinning-Vulvektomie sind selten indiziert, können aber etwa bei ungenügender Kontrolle nach topischer oder Lasertherapie als Behandlungsmöglichkeit evaluiert werden. Der Verschluss der Wunde erfolgt durch Approximation der Ränder oder durch eine Hauttransplantation.

Lasertherapie

Gerade bei ausgedehnten oder multifokalen Befunden bietet sich die Lasertherapie (am häufigsten CO₂-Laser) nach vorsichtigem Ausschluss einer invasiven Komponente besonders an. Die Behandlungstiefe kann mittels Kolposkop gut abgeschätzt werden: Sie sollte im unbehaarten Bereich 1 mm, im behaarten 3 mm (dysplastische Zellen in den Haarfollikeln in 2,5 mm Tiefe) erreichen. Letzteres führt ge-

Vulväre Dysplasie

Die klassische und die differenzierte VIN unterscheiden sich grundsätzlich in Bezug auf Ätiologie, Pathogenese und Entartungsrisiko (Tabelle 2). So können bei der klassischen (HPV-abhängigen) VIN verschiedene Therapiestrategien diskutiert und/oder kombiniert werden, während bei der nicht HPV-abhängigen, differenzierten VIN aufgrund des erhöhten Potenzials der malignen Entartung in erster Linie die Exzision zu empfehlen ist. Auch bei der vulvären Dysplasie besteht das Therapieziel in der Verhinderung der Karzinomentstehung, in der Symptomlinderung und im Erhalt von Anatomie und Funktion. Für die konservative Therapie der vulvären Dysplasie findet sich zunehmend Literatur, allerdings gibt es keine dafür zugelassenen Medikamente. Die Behandlungen erfolgen im Off-label-Gebrauch.

Ist eine klassische VIN erhaben, ulzerierend oder unscharf begrenzt beziehungsweise bestehen Risikofaktoren wie Status nach VIN oder Vulvakarzinom, Immunsuppression, Nikotinabusus, Lichen sclerosus oder Alter über 45, sollte aufgrund des erhöhten

wöhnlich zu Narbenbildung, worüber die Patientin informiert werden muss.

Medikamentöse Therapie

In einer Cochrane-Analyse (13) konnte der Stellenwert der medikamentösen Therapie der klassischen VIN gut demonstriert werden. Imiquimod führt in 58% der Fälle zu einer kompletten Remission, welche nach einem Jahr in 38% der Fälle anhält. Kleinere Läsionen dürften besser ansprechen. Auch Cidofovir zeigt im direkten Vergleich mit Imiquimod ähnlich gute Zahlen in Bezug auf die komplette Remission (46 vs. 45%). Die Daten zur Nachhaltigkeit des Effektes nach 12 Monaten stehen noch aus. Allerdings weist Cidofovir mehr Nebenwirkungen (Kopfschmerzen, Müdigkeit) auf als Imiquimod, weshalb es darunter eher zum Therapieabbruch kommt. Bei Immunsupprimierten ist die Evidenz bezüglich Effektivität einer topischen Therapie eingeschränkt, trotzdem kann eine topische Therapie in Betracht gezogen werden. Dasselbe gilt für andere topische Therapien wie Imiquimod und Cidofovir.

Zusammenfassung

Das korrekte Management der Dysplasien zielt auf die Prävention der malignen Entartung, die Linderung von Beschwerden, den Erhalt der Anatomie und der Funktion des Genitales.

Die Therapie wird individuell festgelegt und vermeidet unnötige Radikalität.

Zervikale Dysplasien: Die Indikation und die Wahl der Therapie hängen ab vom Grad der Läsion, vom Alter der Patientin, von der Berücksichtigung der Wahrscheinlichkeit der spontanen Regression sowie von der Zytologie des vorausgegangenen Pap-Abstriches:

- LSIL → i. R. Observatio, HSIL → i. R. Therapie
- Konisation = Goldstandard der hochgradigen Dysplasie. Die verschiedenen chirurgischen Verfahren zeigen eine vergleichbare Evidenz in der Cochrane-Analyse von 2013
- Das Frühgeburtlichkeitsrisiko ist abhängig von der Konushöhe (> 15 mm) beziehungsweise vom Konusvolumen
- Imiquimod ist als konservative Therapiemöglichkeit in Einzelfällen evaluierbar

Vaginale Dysplasien: Es sind keine vergleichende Therapiestudien vorhanden: Als Behandlung kommen grundsätzlich Exzision, Lasertherapie und medikamentöse Therapie (oder Radiotherapie) in Betracht.

Vulväre Dysplasien: Es werden eine «klassische» und eine «differenzierte» VIN unterschieden.

Jede «high-grade»-Läsion ist behandlungsbedürftig. Die klassische VIN mit Risiko für Invasion oder mit Risiko für Invasion suggestive Läsion respektive die differenzierte VIN sollten eher exziiert werden. Die übrigen Formen der klassischen VIN können exziiert, lasertherapiert oder medikamentös angegangen werden. ■



Dr. med. Gian-Piero Ghisu
(Erstautor; Korrespondenzadresse)
E-Mail: gian-piero.ghisu@usz.ch

Dr. med. Astrid Baege
Dr. med. Cornelia Betschart
Prof. Dr. med. Daniel Fink

Klinik für Gynäkologie
Universitätsspital Zürich
8091 Zürich

Interessenkonflikte: keine.

Quellen:

1. Livasy CA, Moore DT, Van Le L: The clinical significance of a negative loop electrosurgical cone biopsy for high-grade dysplasia. *Obstet Gynecol* 2004; 104: 250-254.
2. Ostör AG.: Natural history of cervical intraepithelial neoplasia: a critical review. *Int J Gynecol Pathol* 1993; 12: 186-192.
3. Katki HA et al.: Follow-up testing after colposcopy: five-year risk of CIN 2+ after a colposcopic diagnosis of CIN 1 or less. *J Low Genit Tract Dis* 2013 Apr; 17(5 Suppl 1):S69-77. (doi: 10.1097/LGT.0b013e31828543b1).
4. Martin-Hirsch PP et al.: Surgery for cervical intraepithelial neoplasia. *Cochrane Database Syst Rev* 2013 Dec 4; 12. (doi: 10.1002/14651858.CD001318.pub2).
5. Berretta R et al.: Risk of Preterm Delivery Associated with Prior Treatment of Cervical Precancerous Lesion according to the Depth of the Cone. *Dis Markers* 2013; 35(6): 721-726. (doi: 10.1155/2013/686027).
6. Arbyn M et al.: Perinatal mortality and other severe adverse pregnancy outcomes associated with treatment of cervical intraepithelial neoplasia: meta-analysis. *BMJ* 2008; 337. (doi: http://dx.doi.org/10.1136/bmj.a1284).
7. Schwarz TM et al.: Comparison of two surgical methods for the treatment of CIN: classical LLETZ (large-loop excision of the transformation zone) versus isolated resection of the colposcopic apparent lesion – study protocol for a randomized controlled trial. *Trials* 2015; 16: 225. (doi: 10.1186/s13063-015-0736-8).
8. Grimm C et al.: Treatment of cervical intraepithelial neoplasia with topical imiquimod: a randomized controlled trial. *Obstet Gynecol* 2012; 120(1): 152-159.
9. Joura EA.: Effect of the human papillomavirus (HPV) quadrivalent vaccine in a subgroup of women with cervical and vulvar disease: retrospective pooled analysis of trial data. *BMJ* 2012 Mar 27; 344. (doi: 10.1136/bmj.e1401).
10. Hørding U et al.: Vulvar Intraepithelial Neoplasia III: A Viral Disease of Undetermined Progressive Potential. *Gynecol Oncol* 1995; 56(2): 276. (doi:10.1006/gyno.1995.1046).
11. Modesitt SC et al.: Vulvar intraepithelial neoplasia III: occult cancer and the impact of margin status on recurrence. *Obstet Gynecol.* 1998; 92(6): 962.
12. Chafe W et al.: Unrecognized invasive carcinoma invulvar intraepithelial neoplasia (VIN). *Gynecol Oncol* 1988; 31(1): 154.
13. Lawrie TA et al.: Adjuvant (post-surgery) chemotherapy for early stage epithelial ovarian cancer. Update: *Cochrane Database Syst Rev* 2016 Jan 5; 1.